

Sezione III: Procedure per la diagnostica

12. Esami ormonali basali

12a. TSH (e TSH reflex)

Romolo Dorizzi

(per fisiologia cfr cap 3a, per laboratorio cfr cap 21a)

L'ipofisi ha una funzione di biosensore e regolatore dell'attività degli ormoni tiroidei: quando l'attività biologica degli ormoni tiroidei scende al di sotto del *set-point* fisiologico, l'ipofisi risponde aumentando la concentrazione di TSH e viceversa. **Quando l'ipofisi funziona in modo regolare, la funzione del TSH è quella di monitorare l'adeguatezza della funzione tiroidea.**

Le strategie per la diagnostica di laboratorio di base delle tireopatie sono almeno due.

La **strategia** imperniata sul **TSH**, proposta da Klee e Hay 20 anni fa e da allora impiegata alla Mayo Clinic, "capitalizzava" il *trend* causato dalla disponibilità a partire dalla fine degli anni '80 di metodi di misura per il TSH sempre più soddisfacenti, che si associava ad un progresso molto più lento dei metodi per la determinazione degli ormoni tiroidei liberi, che hanno ormai sostituito quasi universalmente quelli per la determinazione degli ormoni tiroidei totali. Il concetto di base era quello di classificare come eutiroideo il soggetto con una concentrazione di TSH all'interno dell'intervallo di riferimento ed approfondire la valutazione con successivi esami solo in quei pazienti il cui valore di TSH usciva dai limiti di riferimento.

La **strategia** riproposta anche recentemente dalla *British Thyroid Association* (BTA) prevede l'esecuzione di **TSH e FT₄**. La BTA insiste nel raccomandare cautela in tutte le situazioni in cui lo stato dell'asse ipofisi-tiroide non è noto, oppure non è intatto o è in equilibrio instabile:

- pazienti in cui ipotiroidismo ed ipertiroidismo sono stati diagnosticati recentemente;
- gravidanza;
- diagnosi e trattamento dell'ipotiroidismo centrale;
- resistenza agli ormoni tiroidei;
- adenoma ipofisario TSH-secernente;
- nei primi mesi di trattamento sostitutivo e soppressivo.

Pertanto, mentre l'approccio basato sul TSH è il più appropriato nei pazienti che sono già stati valutati, la BTA raccomanda negli altri casi l'esecuzione contemporanea di TSH ed FT₄. È stata quindi la scuola endocrinologica della Mayo Clinic a promuovere negli anni scorsi il superamento del pannello tradizionale degli esami tiroidei, costituito da TSH, FT₄, FT₃, Ab anti-TPO e Ab anti-Tg, con la modalità di richiesta degli esami tiroidei denominata **TSH "a cascata" o reflex**. Questa modalità è "appropriata" in particolare nella popolazione ambulatoriale. Il perno dell'algoritmo proposto è il TSH, il primo esame eseguito. Successivamente (figura 12a.1):

- se la concentrazione di TSH rientra all'interno dell'intervallo di riferimento, il soggetto viene classificato come eutiroideo e non sono eseguiti ulteriori esami;
- se la concentrazione di TSH è inferiore al limite inferiore dell'intervallo di riferimento o ad un limite decisionale, viene misurato l'FT₄ nella stessa provetta e nella stessa seduta analitica;
 - se la concentrazione di questo risulta aumentata, la cascata si ferma ed il paziente viene classificato come ipertiroidico;
 - se invece la concentrazione dell'FT₄ rientra all'interno dell'intervallo di riferimento, viene misurato l'FT₃;

- se, infine, la concentrazione del TSH è superiore al limite superiore dell'intervallo di riferimento, sono misurati, nella stessa provetta e nella stessa seduta analitica, l'FT₄ e/o gli Ab anti-TPO. È necessario sottolineare che, poiché la determinazione degli Ab anti-TPO è utile nella diagnosi ma non nel *follow-up*, nel caso la cascata preveda anche la determinazione degli Ab anti-TPO, è necessario predisporre un algoritmo diagnostico e uno di monitoraggio, rispettivamente con o senza Ab anti-TPO.

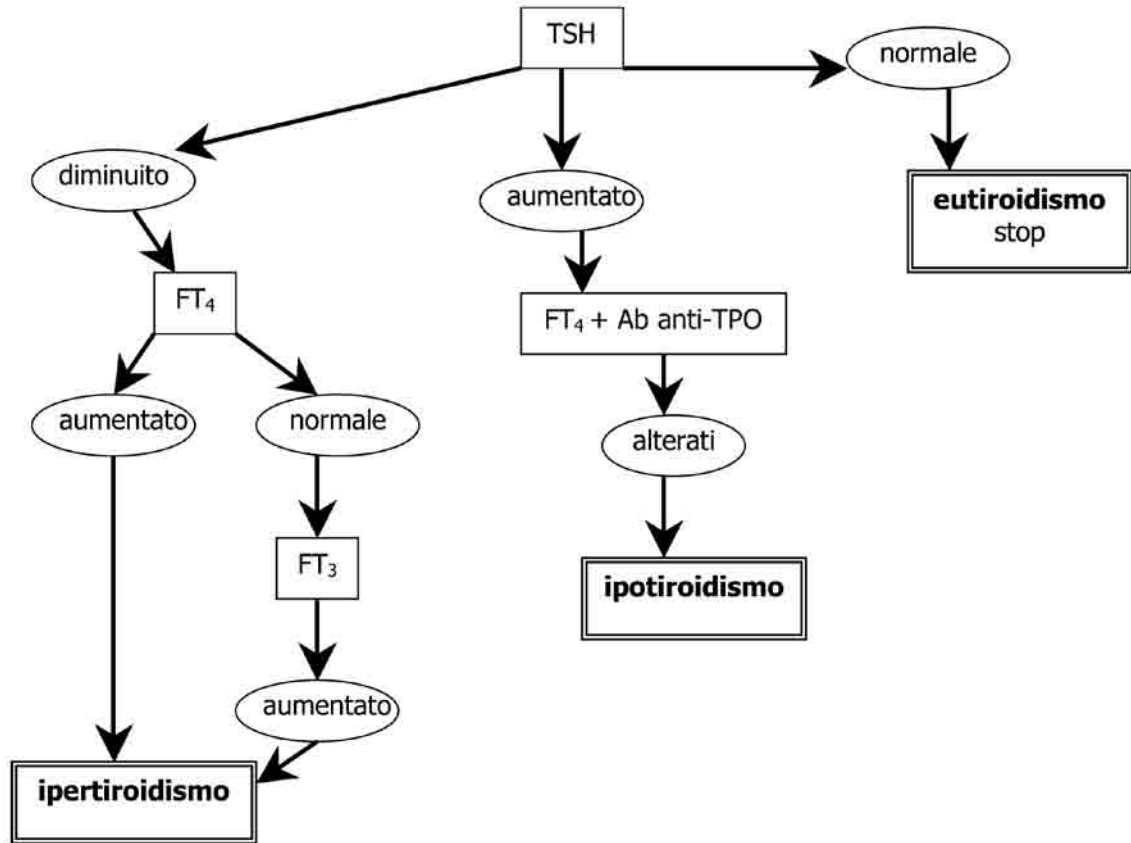


Figura 12a.1
TSH reflex

Naturalmente il TSH reflex, per essere adottato dal clinico ed accettato dal paziente, deve rispettare tutti i seguenti parametri:

- essere automatico;
- richiedere un unico accesso del paziente al laboratorio;
- il campione raccolto deve essere sufficiente per l'esecuzione di tutti gli esami che possono essere necessari (e sufficienti) all'*iter* diagnostico;
- il referto deve essere disponibile negli stessi tempi richiesti dall'esecuzione degli esami tiroidei nelle modalità tradizionali.

Il TSH reflex si è rapidamente affermato anche in Italia in ambito ospedaliero e ambulatoriale. Sono in fase di risoluzione anche le perplessità e le difficoltà di tipo amministrativo, relative al rimborso delle prestazioni che sono indispensabili, per garantire che esse siano remunerative per il Sistema Sanitario Nazionale.

Alla luce delle sempre maggiori evidenze che concentrazioni alterate di TSH possono **ritornare spontaneamente** all'interno dell'intervallo di riferimento dopo alcuni anni (addirittura la metà dei soggetti con TSH tra 5 e 10 mU/L presenterebbe valori all'interno dell'intervallo di riferimento dopo 5 anni senza alcuna terapia) e che concentrazioni elevate di TSH **dopo**

la 7°-8° decade di età sembrano essere associate con una maggiore longevità, si rafforza un approccio prudente nella gestione di soggetti di età superiore ai 70 anni con valori di TSH superiori ai limiti di riferimento. Possibili spiegazioni sono che l'aumento del TSH sia secondario ad altre patologie, ad alterazioni del ritmo sonno-veglia legate a patologia o lavoro, a oscillazioni fisiologiche dello stato autoimmunitario o a un semplice fenomeno di "regressione verso la media".

Bibliografia

- Ross DS. Serum thyroid-stimulating hormone measurement for assessment of thyroid function and disease. *Endocrinol Metab Clin North Am* 2001, 30: 245-64.
- Allababdia A, Weetman AP. Dynamic thyroid stimulating hormone tests: do they still have a role? *J Endocrinol Invest* 2003, 26 (7 Suppl): 31-8.
- Warren RE, Perros P, Nyirenda MJ, Frier BM. Serum thyrotropin is a better predictor of future thyroid dysfunction than thyroid autoantibody status in biochemically euthyroid patients with diabetes: implications for screening. *Thyroid* 2004; 14:853-7.
- Association for Clinical Biochemistry, British Thyroid Foundation. UK Guidelines for the use of thyroid function tests. <http://acb.org.uk/docs/tfguidelinefinal.pdf>; <http://www.btf-thyroid.org/> (data di consultazione: 25.6.2011).
- Klee GG, Hay ID. Role of thyrotropin measurements in the diagnosis and management of thyroid disease. *Clin Lab Med* 1993, 13: 673-82.
- Castello R, Celebrano M, Dorizzi RM. La diagnostica tiroidea: il TSH riflesso. *Dialogo sui farmaci* 2006, 9: 84-6.
- Meyerovitch J, Rotman-Pikielny P, Sherf M, et al. Serum thyrotropin measurements in the community. Five-year follow-up in a large network of primary care physicians. *Arch Intern Med* 2007, 167: 1533-8.
- Diez JJ, Iglesias P, Burman KD. Spontaneous normalization of thyrotropin concentrations in patients with subclinical hypothyroidism. *J Clin Endocrinol Metab* 2005, 90: 4124-7.
- Atzmon G, Barzilai N, Hollowell JG, et al. Extreme longevity is associated with increased serum thyrotropin. *J Clin Endocrinol Metab* 2009, 94: 1251-4.
- Peeters RP. Thyroid function and longevity: new insights into an old dilemma. *J Clin Endocrinol Metab* 2009, 94: 4658-60.
- Dorizzi RM, Nizzoli M. Gli intervalli di riferimento in *Endocrinologia; il caso del TSH*. *RIMeLIJLaM* 2009, 5 (Suppl): 52-61.

12b. FT₃ & FT₄

Romolo Dorizzi

(per fisiologia cfr cap 3b, per laboratorio cfr cap 21b)

Va premesso che i metodi attualmente disponibili sottostimano frequentemente la concentrazione degli ormoni liberi nei soggetti eutiroidei, quando il legame agli ormoni tiroidei è marcatamente diminuito come nel deficit severo di TBG e nelle patologie gravi non tiroidee. Nei pazienti eutiroidei con patologie non tiroidee il TSH supera il limite superiore di riferimento in oltre il 10% dei casi e quello inferiore all'incirca nella stessa percentuale. Nei pazienti con ipotiroidismo da patologia non tiroidea severa si può avere una lieve soppressione del TSH; al momento del recupero del paziente, il TSH presenta un importante aumento transitorio (anche > 20 mU/L) non in relazione con l'FT₄, che fa ipotizzare che sia legato a TSH immunoreattivo con bioattività ridotta. I pazienti che stanno recuperando da una patologia non tiroidea severa possono presentare transitoriamente valori di FT₄ bassi o nei limiti di norma (anche misurati con il metodo di riferimento in dialisi simmetrica) e TSH diminuito (soprattutto se trattati con L-T₃) e vanno ristudiati successivamente per la diagnosi differenziale con ipotiroidismo.

La relazione tra TSH e FT₄ è alterata significativamente in tutte le patologie non tiroidee, in particolare in quelle psichiatriche, e il dosaggio non dovrebbe essere eseguito nel paziente ricoverato. Infatti, **in ambito ospedaliero la maggior parte delle alterazioni di FT₄ si riscontra nei pazienti con patologie non tiroidee medio-gravi e non in quelli con patologia tiroidea:**

- FT₄ è aumentato nel 10-40% dei soggetti ospedalizzati e nel 10-50% di quelli con patologie psichiatriche;
- FT₄ è diminuito nel 20% dei pazienti critici, nel 25% dei soggetti con insufficienza renale cronica, nel 40% di quelli con epatopatia cronica e nell'80% di quelli con insufficienza renale acuta.

Il dosaggio di TSH potrebbe essere l'esame più affidabile, tranne che nei pazienti trattati con glucocorticoidi e dopamina (che inibiscono direttamente la secrezione di TSH) e in quelli con patologie che inducono insufficienza ipofisaria. In questi casi può essere utile ripetere la determinazione del TSH, poiché nei casi in cui non è presente tireopatia la sua concentrazione tende a riportarsi nell'intervallo di riferimento.

In presenza di TSH aumentato, quando la concentrazione di FT₄ è francamente diminuita si parla di insufficienza tiroidea conclamata (cfr cap 8), quando è nei limiti si parla di ipotiroidismo subclinico. L'FT₃ è di scarsa utilità nell'ipotiroidismo, perché può rimanere nei limiti quando l'FT₄ è diminuita. Rilevante dal punto di vista pratico può essere la sindrome con bassa T₃, in cui T₃ è diminuita in assenza dei sintomi da ipotiroidismo, che può presentarsi in pazienti con patologie acute e croniche non tiroidee.

La **misurazione dell'FT₃ trova indicazione** solo in alcune condizioni sempre in associazione all'FT₄:

- nel sospetto di ipertiroidismo (cfr cap 9) con TSH soppresso e T₄ normale, per identificare la T₃-tireotossicosi e per distinguere questa entità dalla tireotossicosi subclinica;
- nel corso di terapia anti-tiroidea, per identificare un eccesso persistente di T₃, nonostante valori normali di T₄;

- per fare diagnosi di ipertiroidismo da amiodarone, che non deve essere basato sul solo eccesso di T_4 , data la frequenza di ipertiroxinemia eutiroidea nel corso di trattamento con amiodarone;
- la determinazione di FT_3 può essere utile anche per identificare un eccesso di T_3 durante una terapia sostitutiva o soppressiva ad alte dosi di T_4 , o dopo assunzione accidentale o intenzionale di un sovradosaggio di T_4 .

Bibliografia

Demers LM, Spencer CA. Laboratory medicine practice guidelines: laboratory support for the diagnosis and monitoring of thyroid disease. *Clin Endocrinol (Oxf)* 2003, 58: 138-40.

Kaptein EM. Clinical application of free thyroxine determinations. *Clin Lab Med* 1993, 13: 653-72.

Klee GG. Clinical usage recommendations and analytic performance goals for total and free triiodothyronine measurements. *Clin Chem* 1996, 42: 155-9.

Midgley JE, Christofides ND. Point: legitimate and illegitimate tests of free-analyte assay function. *Clin Chem* 2009, 55: 439-41.

Wilcox RB, Nelson JC. Counterpoint: legitimate and illegitimate tests of free-analyte assay function: we need to identify the factors that influence free-analyte assay results. *Clin Chem* 2009, 55: 442-4.

12c. Anticorpi anti-perossidasi e anti-tireoglobulina

Marco Caputo & Roberto Castello
(per fisiologia cfr cap 3c, per laboratorio cfr cap 21d)

Nelle malattie autoimmuni tiroidee, il sistema immunitario libera anticorpi che attaccano erroneamente la tireoperossidasi (TPO) situata nel reticolo endoplasmatico liscio delle cellule tiroidee, enzima che permette l'aggiunta dello iodio sui residui tirosinici della Tg per la sintesi della T₄ o della T₃. Gli **anticorpi anti-TPO (AbTPO)** sono associati alla malattia di Graves (nell'80% dei casi, cfr cap 9) e alla tiroidite linfocitaria cronica di Hashimoto (nel 90-95% dei casi, cfr cap 7). Livelli bassi di AbTPO possono essere presenti nel siero di pazienti affetti da altre patologie autoimmuni (per esempio lupus o sindrome di Sjögren) e, raramente, di soggetti apparentemente sani (particolarmente donne anziane).

Gli **anticorpi anti-Tg (AbTg)** sono dosabili nelle malattie autoimmuni della tiroide. Lievi e moderati incrementi degli AbTg possono essere presenti in sieri di pazienti con malattie autoimmuni non tiroidee (per esempio lupus o s. di Sjögren). Gli anticorpi anti-Tg possono essere positivi anche in pazienti affetti da carcinoma differenziato della tiroide (cfr cap 6a), in cui la prevalenza è almeno doppia rispetto alla popolazione normale. In tali pazienti gli elevati livelli di AbTg possono interferire con la corretta determinazione della Tg serica (sottostimata), utilizzata nel *follow-up* della neoplasia tiroidea. In questi pazienti, la **persistenza degli AbTg, specie se con titolo stabile o in accrescimento, può essere espressione di malattia neoplastica residua o recidiva, indipendentemente dai valori di Tg.**

Il dosaggio degli AbTPO è più sensibile degli AbTg nella diagnosi delle malattie autoimmuni della tiroide. Tuttavia, gli AbTg sono gli unici anticorpi elevati in alcuni casi di tireopatia autoimmune. Sia gli AbTPO che gli AbTg sono **utili nella diagnosi delle malattie autoimmuni della tiroide ma non hanno nessun ruolo nel loro monitoraggio.**

Bibliografia

- Pop VJ, De Vries E, Van Baar AL, et al. Maternal thyroid peroxidase antibodies during pregnancy: a marker of impaired child development? *J Clin Endocrinol Metab* 1995, 80: 3561-6.
- La'ulu SL, Slev PR, Roberts WL. Performance characteristics of 5 automated thyroglobulin autoantibody and thyroid peroxidase autoantibody assays. *Clin Chim Acta* 2007, 376: 88-95.
- Hollowell JG, Staehling NW, Flanders WD, et al. Serum TSH, T(4), and thyroid antibodies in the United States population (1988 to 1994): National Health and Nutrition Examination Survey (NHANES III). *J Clin Endocrinol Metab* 2002, 87: 489-99.
- Spencer CA, LoPresti JS. Measuring thyroglobulin and thyroglobulin autoantibody in patients with differentiated thyroid cancer. *Nat Clin Pract Endocrinol Metab* 2008, 4: 223-33.
- Kim WG, Yoon JH, Kim WB, et al. Change of serum antithyroglobulin antibody levels is useful for prediction of clinical recurrence in thyroglobulin-negative patients with differentiated thyroid carcinoma. *J Clin Endocrinol Metab* 2008, 83: 4683-9.
- Baloch Z, Carayon P, Conte-Devolx B, et al. Laboratory medicine practice guidelines. Laboratory support for the diagnosis and monitoring of thyroid disease. *Thyroid* 2003, 13: 3-126.

12d. Anticorpi anti-recettore del TSH

Roberto Castello & Marco Caputo
(per laboratorio cfr cap 21e)

Risale al 1956 la prima segnalazione dell'esistenza di una sostanza diversa dal TSH in grado di stimolare la tiroide, la cui maggiore differenza era il tempo di dimezzamento (*Long-Acting Thyroid Stimulator* o LATS). In seguito, si è visto che il LATS era una immunoglobulina.

Gli auto-anticorpi anti-recettore del TSH (TRAb) sono **eterogenei funzionalmente**. Come il TSH, agiscono sia sulla via del cAMP che su quella del fosfo-inositolo. Questo spiega come mai possano sia stimolare che bloccare la sintesi ormonale e la crescita ghiandolare. Possono quindi sia mimare l'azione ormonale del TSH inducendo un vero e proprio ipertiroidismo, come si osserva nella malattia di Graves (*cfr cap 9*), che antagonizzarne l'azione fino ad arrivare ad un vero e proprio ipotiroidismo (*cfr cap 8*). Quest'ultima evenienza si verifica soprattutto nel neonato (*cfr sez IIc*), in seguito al passaggio placentare di auto-anticorpi IgG.

TRAb sono presenti nella maggior parte dei pazienti affetti o con anamnesi positiva per m. di Graves. Durante la **gravidanza** (*cfr sez IIb*) la presenza di TRAb costituisce fattore di rischio di patologia tiroidea fetale o neonatale, data la capacità di queste molecole di attraversare la placenta.

La mancata correlazione tra quadro clinico e livelli circolanti di TRAb è spiegata dall'eterogeneità della popolazione auto-anticorpale. Questa eterogeneità esiste nello stesso soggetto e cambia nel tempo, il che spiega la difficoltà di mettere a punto dei metodi di dosaggio realmente accurati. L'alternarsi della produzione di TRAb di volta in volta stimolanti o inibenti potrebbe spiegare l'osservazione clinica di pazienti con m. di Graves che vanno in remissione spontanea durante la gravidanza, o ipotiroidismi transitori indotti da radioiodio.

La determinazione dei TRAb può essere utile nella diagnosi della malattia di Graves, ma anche durante il trattamento, poiché il loro titolo correla con la prognosi.

Bibliografia

- Kung AW, Lau KS, Kohn LD. Characterization of thyroid-stimulating blocking antibodies that appeared during transient hypothyroidism after radioactive iodine therapy. *Thyroid* 2000, 10: 909-17.
- Giovanella L, Ceriani L, Garancini S. Clinical applications of the 2nd generation assay for anti-TSH receptor antibodies in Graves' disease. Evaluation in patients with negative 1st generation test. *Clin Chem Lab Med* 2001, 39: 25-8.
- Gartner R. Thyroid diseases in pregnancy. *Curr Opin Obstet Gynecol* 2009, 21: 501-7.
- Gyamfi C, Wapner RJ, D'Alton ME. Thyroid dysfunction in pregnancy: the basic science and clinical evidence surrounding the controversy in management. *Obstet Gynecol* 2009, 113: 702-7.
- Marx H, Amin P, Lazarus JH. Hyperthyroidism and pregnancy. *BMJ* 2008, 336: 663-7.
- Nayak B, Hodak SP. Hyperthyroidism. *Endocrinol Metab Clin North Am* 2007, 36: 617-56.
- Sahai I, Marsden D. Newborn screening. *Crit Rev Clin Lab Sci* 2009, 46: 55-82.
- Shih JL, Agus MS. Thyroid function in the critically ill newborn and child. *Curr Opin Pediatr* 2009, 21: 536-40.
- Wilcken B, Wiley V. Newborn screening. *Pathology* 2008, 40: 104-15.

12e. Tireoglobulina

Roberto Castello & Marco Caputo

(per fisiologia cfr cap 3d, per laboratorio cfr cap 21c)

Le applicazioni cliniche del dosaggio della Tg derivano, principalmente, dalla sua **specificità per il tessuto tiroideo**: la Tg è prodotta esclusivamente dalle cellule tiroidee. I livelli circolanti di Tg tendono ad aumentare in una varietà di malattie tiroidee come il gozzo nodulare (cfr cap 4), la tiroidite cronica autoimmune e la tiroidite subacuta (cfr cap 7), il gozzo tossico e il m. di Basedow (cfr cap 9) e i carcinomi. In caso di ipotiroidismo da agenesia tiroidea (cfr sez IIc), la Tg è indosabile; se l'ipotiroidismo è secondario a gozzo da disormonogenesi o a tiroide ectopica, la Tg presenta livelli normali o elevati. Livelli non dosabili di Tg si osservano nella tireotossicosi *factitia*.

A parte questi rari casi, **il dosaggio della Tg deve essere limitato al monitoraggio del carcinoma differenziato della tiroide (DTC)** (cfr cap 6a); non ha invece **nessun ruolo nella diagnosi del nodulo neoplastico** della tiroide. La sua utilità clinica risiede essenzialmente nel ruolo di sensibile e specifico marcatore biochimico del carcinoma differenziato della tiroide dopo tiroidectomia parziale o totale e ablazione con radioiodio del tessuto residuo, da misurare dopo sospensione della terapia sostitutiva o dopo stimolazione con TSH ricombinante (cfr cap 13a). Di fatto è uno strumento più sensibile del WBS (cfr cap 14g1) e rappresenta un primo indicatore di recidiva.

La maggior parte dei dati su cui si basano le linee guida sono stati generati da studi retrospettivi, eseguiti presso singole istituzioni, adoperando differenti criteri di inclusione ed esclusione, non necessariamente confrontabili, come pure differenti misure di *outcome*. Esistono studi prospettici randomizzati, ma generalmente in contesti diversi e in cui le prestazioni cliniche del dosaggio di Tg sierica non figurano tra gli *end-point*. In entrambi i casi e per motivi diversi, questo tipo di studi non riesce a rappresentare il livello delle prestazioni cliniche dei metodi per il dosaggio di Tg. Studi finalizzati a questo scopo, progettati ed eseguiti più recentemente, portano alle seguenti conclusioni, concordanti con la maggior parte degli studi retrospettivi:

- poiché continuano ad esistere significativi *bias* sistemici tra i diversi metodi del commercio, **i pazienti andrebbero seguiti adoperando sempre lo stesso metodo**;
- le soglie diagnostiche derivate dalla letteratura, inclusi i documenti di consenso, non sono applicabili a tutti i metodi;
- la sensibilità diagnostica sembra superiore a distanza di 9-12 mesi dal trattamento ablativo piuttosto che dopo 3-6 mesi (potrebbe essere forse posticipato ancora);
- una concentrazione di **Tg > 0.9 ng/mL senza stimolazione** in pazienti tiroidectomizzati, se corretta per i principali *bias* sistemici contro lo standard CRM-457, è **altamente predittivo di malattia persistente o recidivante**, sia a 3-6 che a 9-12 mesi post-trattamento e richiede immediati approfondimenti;
- la sensibilità diagnostica dei metodi con migliore sensibilità funzionale è superiore a quella dei metodi a più bassa sensibilità funzionale, a qualsiasi stadio post-operatorio vengano utilizzati. **I pazienti con Tg non dosabile quando misurata con metodi a elevata sensibilità hanno probabilità bassissima di malattia persistente o recidivante**;
- ulteriori vantaggi potrebbero derivare dall'ottimizzazione delle soglie diagnostiche mediante analisi delle curve ROC.

La concentrazione di Tg può risultare **falsamente ridotta** per “**effetto gancio**” in campioni con valori estremamente elevati oppure per l’interferenza provocata dalla presenza di **auto-anticorpi anti-Tg (TgAb)** (*cf. cap 12c*). I TgAb circolanti rappresentano una significativa sorgente di interferenza nei dosaggi di Tg, come, d’altra parte, è vero il contrario: Tg e TgAb mostrano con frequenza (circa il 25% di questi pazienti) una mutua e significativa interferenza soprattutto a basse concentrazioni, con le conseguenti, prevedibili difficoltà per un *follow-up* affidabile dei pazienti con DTC.

La concentrazione di Tg può risultare **falsamente elevata** per la presenza di **anticorpi eterofili**. Questi sono anticorpi umani che possono legarsi agli anticorpi di origine animale utilizzati negli immunodosaggi e rappresentano un significativo problema analitico. Di solito i produttori inseriscono nei loro *kit* dei reagenti in grado di bloccarli, prevenendone o minimizzandone il legame con gli anticorpi utilizzati per il dosaggio: la prevalenza di anticorpi eterofili con i bloccanti scende dal 5% di partenza, ma non si azzerava. Per accorgersi di un’interferenza da anticorpi eterofili è necessario che il clinico rilevi la discrepanza tra risultato e quadro clinico. Se allertato, il laboratorio può cercare di risolvere il problema, attraverso l’utilizzo del *kit* di un altro produttore, o con test di diluizione, o, ancora, cercando di separare preventivamente con appropriati sistemi le immunoglobuline interferenti. Se il laboratorio non è avvisato, rimane il rischio di indurre un inappropriato trattamento per una falsa recidiva. Si ribadisce pertanto di non assumere decisioni di questo tipo sulla sola base del risultato di laboratorio.

Una **ridotta minoranza** di carcinomi di derivazione follicolare mostra una **produzione di Tg bassissima o assente**. Di solito questo fenomeno si osserva nelle forme poco differenziate e può anche essere acquisito da tumori in progressione che nella de-differenziazione perdono la capacità di produrre Tg. In questi casi, la misura di Tg con o senza stimolazione ha una ridotta sensibilità diagnostica. Poiché la maggior parte di questi tumori tende a metastatizzare a strutture loco-regionali, nel *follow-up* accanto al dosaggio di Tg è necessaria l’ecografia del collo a elevata risoluzione (*cf. cap 14a*).

Oggi sono presenti sul mercato diversi metodi ad elevata sensibilità, che consentono l’accurata determinazione di concentrazioni di Tg ≤ 0.1 ng/mL. In analogia con quanto avvenuto negli anni ‘80 del secolo scorso con i metodi per il dosaggio del TSH (che hanno reso obsoleto nella maggior parte dei casi il test di stimolazione con TRH), i test di stimolazione della Tg sono destinati a perdere importanza. In pazienti senza TgAb è stato dimostrato che metodi ad elevata sensibilità, con soglia per la concentrazione di Tg compresa tra 0.1-0.2 ng/mL in corso di terapia con L-tiroxina, hanno le stesse prestazioni cliniche dei test di stimolazione, con valori predittivi positivi e negativi del 90-100%. In questi studi il tasso di falsi negativi è < 3% (addirittura assenti in qualche caso).

Sembra che **abbinare un dosaggio di Tg ad alta sensibilità ad un accurato esame obiettivo e all’ecografia del collo renda superfluo il test di stimolo**, riducendo fortemente il disagio del paziente (sospensione di L-tiroxina) o i costi (rhTSH).

Misurazione di Tg nelle biopsie tessutali o nei liquidi biologici

Esiste un crescente volume di ricerche che attestano l’utilità di dosare la Tg nel liquido di lavaggio dell’ago dopo FNA (*cf. cap 14b*), come ausilio diagnostico per il carcinoma metastatico della tiroide. Questo sviluppo è nato dalla difficoltà di accesso a servizi di citopatologia tiroidea esperti (almeno il 20% dei risultati di FNA risultano non diagnostici o inaccurati, *cf. cap 14i*) e dal risultato non diagnostico di almeno il 10% degli FNA da linfonodo, anche in presenza di adeguato supporto citopatologico, a causa di aspirati pauci-cellulari.

Bibliografia

- Iervasi A, Iervasi G, Ferdeghini M, et al. Clinical relevance of highly sensitive Tg assay in monitoring patients treated for differentiated thyroid cancer. *Clin Endocrinol* 2007, 67: 434-41.
- Schlumberger M, Hitzel A, Toubert ME, et al. Comparison of seven serum thyroglobulin assays in the follow-up of papillary and follicular thyroid cancer patients. *J Clin Endocrinol Metab* 2007, 92: 2487-95.
- Giovanella L. Highly sensitive thyroglobulin measurements in differentiated thyroid carcinoma management. *Clin Chem Lab Med* 2008, 46: 1067-73.
- Spencer CA, Bergoglio LM, Kazarosyan M, et al. Clinical impact of thyroglobulin (Tg) and Tg autoantibody method differences on the management of patients with differentiated thyroid carcinomas. *J Clin Endocrinol Metab* 2005, 90: 5566-75.

12f. Calcitonina

Roberto Castello & Marco Caputo

(per fisiologia cfr cap 3e, per laboratorio cfr cap 21f)

È noto fin dal 1968 che il valore basale di CT svolge un ruolo di marcatore per il MTC (*cfr cap 6b*), e il dosaggio della CT rappresenta il punto critico nella valutazione iniziale e nel *follow-up* a lungo termine dei pazienti con MTC. Va, tuttavia, tenuto presente che lievi rialzi di calcitonina (basale o dopo stimolo, *cfr cap 13b*) possono essere dovuti a iperplasia delle cellule C e altre cause (tab 3e.1 e 3e.2).

Attualmente non esiste accordo universale tra le società scientifiche su quando è clinicamente sensato richiedere al laboratorio il **dosaggio** sierico della CT. In attesa di un auspicabile tempestivo consenso, si può provare a proporlo **in queste situazioni cliniche**:

- noduli tiroidei situati al polo superiore dei lobi;
- calcificazioni intra-nodali o altri caratteri ecografici sospetti per malignità;
- adenopatie cervicali con caratteri clinici o ecografici sospetti per metastasi;
- cellule ossifile o reperto di lesione follicolare all'esame citologico (*cfr cap 14i*);
- nei pazienti che devono essere sottoposti a terapia chirurgica per patologia nodulare tiroidea (*cfr cap 5*), al fine di pianificare un'adeguata estensione dell'intervento che, in caso di sospetto MTC, deve essere preceduto da *screening* per feocromocitoma;
- ovviamente nei pazienti con sospetto clinico per MTC o con familiarità, certa o sospetta, per MTC o per MEN 2.

Bibliografia

d'Herbomez M, Caron P, Bauters C, et al. Reference range of serum calcitonin levels in humans: influence of calcitonin assays, sex, age, and cigarette smoking. Eur J Endocrinol 2007, 157: 749–55.

Basuyau JP, Mallet E, Leroy M, Brunelle P. Reference intervals for serum calcitonin in men, women, and children. Clin Chem 2004, 50: 1828–30.

Machens A, Schneyer U, Holzhausen HJ, Dralle H. Prospects of remission in medullary thyroid carcinoma according to basal calcitonin level. J Clin Endocrinol Metab 2005, 90: 2029–34.

12g. Ioduria

Romolo Dorizzi & Claudio Panunzi

(per fisiologia cfr cap 1, per laboratorio cfr cap 21g)

Considerando che più del 90% dello iodio assorbito con l'alimentazione viene eliminato con le urine, la ioduria rappresenta l'espressione dell'apporto iodico con gli alimenti. La concentrazione riflette l'introito recente di iodio e quindi dà poche informazioni sullo *status* iodico a lungo termine. Lo iodio urinario in una coorte significativa di soggetti di una specifica popolazione fornisce un indice utile del livello della prevalenza del deficit di iodio di quella regione. L'OMS ha stimato che solo un terzo dei paesi del mondo può essere classificato come esente dal rischio di deficit di iodio (prevalenza del deficit < 5%)(cfr cap 4). La misurazione dello iodio è impiegata soprattutto a fini epidemiologici o per ricerca e fino a questo momento la principale applicazione è quella di **valutare l'introito dietetico di una popolazione**.

Lo iodio urinario varia moltissimo di giorno in giorno in relazione all'alimentazione, pertanto quando si parla di ioduria come marcatore di apporto iodico, si intende esclusivamente la mediana della ioduria su urine del mattino rilevata, su un campione statisticamente adeguato, in bambini in età scolare (tabella 4.2).

Poiché è stato dimostrato un ritmo circadiano nell'escrezione urinaria dello iodio, con valori più alti a fine giornata, è consigliabile ricorrere al campione di urine delle 24 ore, ovvero normalizzare il valore di iodio urinario calcolando il rapporto con la creatinina. L'OMS ha comunque raccomandato che gli studi epidemiologici utilizzino in tutto il mondo i µg/L come unità di misura.

Una singola misurazione della ioduria ha un valore epidemiologico ma non diagnostico. La determinazione della ioduria assume, in clinica, un valore fondamentale nell'**escludere una contaminazione da sostanze iodate prima di procedure** diagnostiche e, soprattutto, terapeutiche con radioiodio. Può essere utile, inoltre, in casi di ipertiroidismo da possibile interferenza iodica (con anamnesi dubbia). Non va dimenticato che lo iodio assunto con i mezzi di contrasto radiologico può essere assorbito dal grasso corporeo e rilasciato lentamente, aumentando l'escrezione di iodio per molti mesi.

Bibliografia

Giovanella L, Imperiali M. Ioduria: indicatore di carenza iodica nel paziente o nella popolazione? *RIMeL/IJLaM* 2009, 5: 189-90.

Andersen S, Karmisholt J, Pedersen, et al. Reliability of studies of iodine intake and recommendations for number of samples in groups and in individuals. *Br J Nutr* 2008, 99: 813-8.

13. Test dinamici

Roberto Attanasio, Luca Giovanella & Vincenzo Toscano

13a. Test di stimolazione della tireoglobulina con TSH umano ricombinante (Thyrogen®)

Scopo e meccanismo d'azione	La somministrazione di TSH esogeno va a stimolare eventuali foci tiroidei residui. Poiché la Tg è prodotta solo dalle cellule tiroidee, il suo riscontro dopo ablazione della tiroide è indicativo dell'esistenza di tali foci.
Indicazioni	Valutazione della ablazione tiroidea 6-12 mesi dopo tiroidectomia e ¹³¹ I-ablazione (in associazione ad ecografia cervicale, <i>cfr cap 14a</i> , e ad eventuale studio scintigrafico <i>whole-body</i> con ¹³¹ I, <i>cfr cap 14g.1</i>).
Controindicazioni	Ipersensibilità al TSH bovino o umano o ad uno degli eccipienti del farmaco. Gravidanza e allattamento.
Condizioni preliminari	<p>Pregressa tiroidectomia e ¹³¹I-ablazione.</p> <p>Livelli indosabili di Tg in corso di terapia con L-T4.</p> <p>Negatività degli Ab anti-Tg ed esclusione di forme indosabili di Tg (i.e. non-immunoreattive), per confronto con il valore pre-operatorio o pre-ablativo dosabile.</p> <p>Per i pazienti in cui l'espansione locale del tumore può compromettere strutture anatomiche vitali si consiglia di prendere in considerazione un pre-trattamento con corticosteroidi.</p> <p>Non è richiesto il digiuno.</p>
Relazione con età, sesso, gravidanza, ecc	<p>Non deve essere utilizzato in gravidanza.</p> <p>A causa dell'insufficienza di dati nei bambini, Thyrogen deve essere somministrato in questo gruppo di pazienti solamente in condizioni eccezionali.</p> <p>La somministrazione di Thyrogen nei pazienti con:</p> <ul style="list-style-type: none"> • funzionalità epatica compromessa: non speciali considerazioni; • disfunzione renale significativa: l'attività di iodio radioattivo deve essere determinata dallo specialista di medicina nucleare. <p>Non ci sono variazioni dirette della Tg in relazione a parametri antropometrici, età e sesso, tuttavia questi stessi parametri possono modificare il picco di TSH: l'incremento di TSH è inversamente proporzionale a peso corporeo e BMI, e direttamente proporzionale a età.</p>
Esecuzione	<p>Iniezione intramuscolare profonda (non ev) di Thyrogen 1 fl da 0.9 mg al tempo 0 e +24 ore.</p> <p>Prelievi ematici:</p> <ul style="list-style-type: none"> • tempo 0 (basale): Tg (+TSH ed Ab anti-Tg); • + 96 ore: Tg (+TSH); • + 120 ore: Tg (+TSH). <p>Se si vuole eseguire anche WBS (<i>cfr cap 14g.1</i>):</p> <ul style="list-style-type: none"> • + 48 h: 2-5 mCi ¹³¹I; • + 120 h: WBS.
Possibili effetti collaterali	<ul style="list-style-type: none"> • Locali: arrossamento, senso di fastidio, prurito, dolore localizzato ed eruzione cutanea. • Sistemici: debolezza, affaticamento, nausea (11%), cefalea (6%), vomito, diarrea, vertigini, palpitazioni, tremori, sudorazione e sintomi influenzali, dolori muscolari o articolari. <p>Molto raramente reazioni allergiche.</p> <p>Nei pazienti con metastasi del SNC si sono manifestate emiplegia, emiparesi e perdita della vista dopo somministrazione di Thyrogen.</p>
Scheda infermieristica	<i>Cfr cap 20a</i>

Procedure per la diagnostica

Interpretazione	Criterio di positività (equivale a persistenza di tessuto patologico): Tg stimolata > 1 ng/mL (ETA) o > 2 ng/mL (ATA) o comunque > al LoQ (i.e. sensibilità funzionale) del metodo. Falsi negativi possono essere determinati dalla presenza di Ab anti-Tg (<i>cf. cap 12c</i>).
Attendibilità e ripetibilità dei risultati	I criteri interpretativi devono comunque essere definiti considerando il metodo di dosaggio della Tg (<i>cf. cap 12e</i>) impiegato nel singolo centro. Il test ha un elevato valore predittivo negativo (fino a 99-100%), ma un modesto valore predittivo positivo (intorno al 30%).
Giudizio complessivo costo-beneficio e costo-efficacia	L'impiego di rhTSH aumenta i costi del test rispetto alla sospensione dell'ormone tiroideo, ma evita i sintomi dell'ipotiroidismo e, potenzialmente, riduce i costi sociali associati. È importante notare che il test con rhTSH non aggiunge informazioni diagnostiche in caso di Tg on L-T4 indosabile con metodi di 2° generazione (LoQ 0.1-0.2 ng/mL) (<i>cf. cap 12e</i>).

Bibliografia

- Giovanella L, Suriano S, Ceriani L, et al. Undetectable thyroglobulin in patients with differentiated thyroid carcinoma and residual radioiodine uptake on a postablation whole body scan. *Clin Nucl Med* 2011, 36: 109-12.
- Spencer CA, Fatemi S, Singer P, et al. Serum basal thyroglobulin measured by a second-generation assay correlates with the recombinant human thyrotropin-stimulated thyroglobulin response in patients treated for differentiated thyroid cancer. *Thyroid* 2010, 20: 587-95.
- Pacini F, Castagna MG. Diagnostic and therapeutic use of recombinant human TSH (rhTSH) in differentiated thyroid cancer. *Best Pract Res Clin Endocrinol Metab* 2008, 22: 1009-21.
- Duntas LH, Cooper DS. Review on the occasion of a decade of recombinant human TSH: prospects and novel uses. *Thyroid* 2008 18: 509-516.
- Cooper DS, Doherty GM, Haugen BR, et al. The American Thyroid Association (ATA) guidelines taskforce on thyroid nodules and differentiated thyroid cancer. Revised American Thyroid Association management guidelines for patients with thyroid nodules and differentiated thyroid cancer. *Thyroid* 2009, 19: 1167-1214.
- Pacini F, Molinaro E, Castagna MG, et al. Recombinant human thyrotropin-stimulated serum thyroglobulin combined with neck ultrasonography has the highest sensitivity in monitoring differentiated thyroid carcinoma. *J Clin Endocrinol Metab* 2003, 88: 3668-73.
- Torlontano M, Crocetti U, Augello G, et al. Comparative evaluation of recombinant human thyrotropin stimulated thyroglobulin levels, 131-I whole-body scintigraphy, and neck ultrasonography in the follow-up of patients with papillary thyroid microcarcinoma who have not undergone radioiodine therapy. *J Clin Endocrinol Metab* 2006, 91: 60-3.

13b. Test di stimolo della calcitonina con calcio

Scopo e meccanismo d'azione	La somministrazione di calcio stimola la secrezione di calcitonina (CT) da parte delle cellule C parafollicolari tiroidee. Poiché l'aumento di CT può essere secondario a numerose condizioni (<i>cf</i> cap 3e), si può migliorare la sensibilità di questo marcatore per la diagnosi di MTC con lo stimolo di specifici agenti, primo fra tutti il calcio.
Indicazioni	<ul style="list-style-type: none"> • Indagine di II livello nei pazienti portatori di nodulo tiroideo che presentano livelli di CT circolante moderatamente elevati (i.e. fra il limite superiore del <i>range</i> di riferimento e 100 pg/mL). • Valutazione di pazienti in <i>follow-up</i> per MTC (<i>cf</i> cap 6b).
Controindicazioni	Ipercalcemia/ipercalciuria. Ipersensibilità al calcio gluconato o agli eccipienti. Terapia con digitale. Gravidanza. Insufficienza renale cronica.
Condizioni preliminari	Livelli di CT circolante moderatamente elevati (i.e. fra il limite superiore del <i>range</i> di riferimento e 100 pg/mL). Esclusione di cause note di falsa elevazione della CT (i.e. inibitori di pompa protonica, insufficienza renale, anticorpi eterofili).
Relazione con età, sesso, gravidanza, ecc	I livelli di CT circolante, sia basale che stimolata, sono più alti nei maschi (in relazione alla quantità, circa doppia, di cellule C-parafollicolari nel maschio rispetto alla femmina).
Esecuzione	Calcio 2.5 mg/kg di Ca ⁺⁺ (come calcio gluconato 10%, che contiene 9.4 mg/mL di Ca ⁺⁺). Quindi, in un paziente di 70 kg la quantità da somministrare è: (2.5 mg x 70 kg)/9.4 mg/mL = 18.6 mL. Questa va poi infusa a 10 mL/minuto. Prelievi ematici con dosaggio CT ai tempi 0 (prima di iniziare l'infusione), +2, +5, +15 minuti (calcolando a partire dalla fine dell'infusione).
Possibili effetti collaterali	Non oltre 15 minuti dall'infusione del calcio: moderato <i>flushing</i> e senso di calore transitorio (98%), alterazioni del gusto e/o parestesie facciali (20%). Lo stravasamento di calcio può provocare intensa flebite e necrosi tissutale.
Scheda infermieristica	<i>Cfr</i> cap 20b
Interpretazione	Picco CT <ul style="list-style-type: none"> • < 30 pg/mL: normale; • 30-100 pg/mL: zona grigia; • risultato patologico se > 130 pg/mL (maschio) o > 95 pg/mL (femmina) (se > 1000 pg/mL è altamente suggestivo di MTC, con VPP = 100%).
Attendibilità e ripetibilità dei risultati	Attendibilità analoga a quella del test con pentagastrina (non più disponibile e con maggiori effetti collaterali), rispetto al quale, tuttavia, i dati clinici disponibili sono maggiormente limitati.
Giudizio complessivo costo-beneficio e costo-efficacia	Test sicuro, ben tollerato e poco costoso, con rapporto costo-beneficio e costo-efficacia favorevole rispetto al test con pentagastrina.

Bibliografia

Doyle P, Düren C, Nerlich K, et al. Potency and tolerance of calcitonin stimulation with high-dose calcium versus pentagastrin in normal adults. *J Clin Endocrinol Metab* 2009, 94: 2970-4. Erratum *J Clin Endocrinol Metab* 2009, 94: 4629.

Kudo T, Miyauchi A, Ito Y, et al. Serum calcitonin levels with calcium loading tests before and after total thyroidectomy in patients with thyroid diseases other than medullary thyroid carcinoma. *Endocr J* 2011, 58: 217-21

13c. Test di stimolo del TSH con TRH

Scopo e meccanismo d'azione	Il TRH stimola le cellule ipofisarie a secernere il TSH. Il test serve a valutare la risposta secretoria del TSH, per escludere un'alterata inibizione dell'asse ipotalamo-ipofisi-tiroide.
Indicazioni	<ul style="list-style-type: none"> • Diagnosi di disfunzione tiroidea primitiva subclinica (sia iper che ipo). • Diagnosi differenziale tra adenoma ipofisario TSH-secernente e resistenza agli ormoni tiroidei.
Controindicazioni	Macroadenoma ipofisario, terapia anti-coagulante orale.
Precauzioni	Sono stati segnalati rari casi di apoplezia ipofisaria e infarto del miocardio (in pazienti con adenoma ipofisario non secernente).
Relazione con età, sesso, peso corporeo, gravidanza, ecc	Minore risposta all'aumentare dell'età.
Esecuzione	Dopo il prelievo basale, iniezione ev di TRH (200 µg), seguita da prelievi per TSH a 15, 30 e 60 min.
Possibili effetti collaterali	<ol style="list-style-type: none"> 1. Nausea e vomito, cefalea, ipertensione arteriosa, bocca secca, urgenza minzionale, <i>flushing</i> al volto, sudorazione; 2. Raramente emorragia di adenoma ipofisario; 3. Molto raramente reazioni allergiche.
Scheda infermieristica	<i>Cfr cap 20c</i>
Valutazione risultati	<p>Rapido incremento del TSH, con picco entro 12-40 minuti e progressiva riduzione ai valori normali dopo 3-4 ore dall'infusione.</p> <p>Risposta normale: picco di TSH a 20'</p> <ul style="list-style-type: none"> • paziente < 40 anni: aumento del TSH a 5-6 mU/L; • paziente > 40 anni: aumento del TSH a 2-3.5 mU/L. <p>Risposta patologica:</p> <ul style="list-style-type: none"> • picco ritardato è tipico di una patologia ipofisaria; • ipertiroidismo primitivo: mancata risposta del TSH; • ipotiroidismo primitivo: esagerata risposta del TSH; • TSHoma: manca il fisiologico incremento del TSH.
Attendibilità e ripetibilità dei risultati	La risposta è caratterizzata da grande variabilità inter-individuale e bassa sensibilità.
Giudizio complessivo costo-beneficio e costo-efficacia	<ul style="list-style-type: none"> • Il test generalmente è ben tollerato. • Non si utilizza più per la diagnosi di ipertiroidismo ed ipotiroidismo primitivo subclinico, da quando è disponibile il dosaggio ultrasensibile del TSH. • Nella diagnosi differenziale tra TSHoma e resistenza agli ormoni tiroidei, il mancato aumento del TSH è suggestivo, ma non diagnostico, di TSHoma.

Bibliografia

- Allabadia A, Weetman AP. Dynamic thyroid stimulating hormone tests: do they still have a role? *J Endocrinol Invest* 2003, 26: 31-8.
- Faglia G. The clinical impact of the thyrotropin-releasing hormone test. *Thyroid* 1998, 8: 903-8.

13d. Test di soppressione con Titre

Scopo e meccanismo d'azione	Valutare l'autonomia funzionale della secrezione di TSH rispetto al feed-back della T ₃ .
Indicazioni	Diagnosi differenziale dell'inappropriata secrezione di TSH.
Controindicazioni	Anziano, cardiopatico (insufficienza cardiaca non compensata, infarto del miocardio, angina <i>pectoris</i> , miocardite, insufficienza cardiaca con tachicardia, ipertensione arteriosa).
Precauzioni	Necessità di ricovero ospedaliero. Eventuale associazione con β -bloccanti.
Relazione con età, sesso, peso corporeo, gravidanza, ecc	Non disponibili dati
Esecuzione	Può essere eseguito con 2 modalità differenti: <ul style="list-style-type: none"> • test di Werner: si somministra tri-iodotironina (TiTre) per 10 giorni a dosi costanti (refratte) di 80-100 $\mu\text{g}/\text{die}$; • test di Refetoff: si somministra tri-iodotironina (TiTre) per 10 giorni a dosi refratte incrementali: <ul style="list-style-type: none"> • 3 cp/die da 20 μg per 3 giorni (60 $\mu\text{g}/\text{die}$ nel corso delle 24 h); • 5 cp/die da 20 μg per 3 giorni (100 $\mu\text{g}/\text{die}$ nel corso delle 24 h); • 10 cp/die da 20 μg per 3 giorni (200 $\mu\text{g}/\text{die}$ nel corso delle 24 h).
Possibili effetti collaterali	Sintomi compatibili con ipertiroidismo (tachicardia, agitazione, tremori, insonnia).
Scheda infermieristica	<i>Cfr cap 20d</i>
Valutazione dei risultati	Soggetto normale: TSH indosabile dal 4° giorno (e SHBG aumentato). TSHoma: mancata soppressione del TSH. RTH: soppressione incompleta di TSH e mancato aumento SHBG.
Attendibilità e ripetibilità dei risultati	Scarsità di dati disponibili in letteratura per la comparsa di effetti collaterali legati alla somministrazione del farmaco.
Giudizio complessivo costo-beneficio e costo-efficacia	Test con il maggiore valore diagnostico di inappropriata secrezione di TSH.

Bibliografia

Refetoff S, Dumitrescu AM. Syndromes of reduced sensitivity to thyroid hormone: genetic defects in hormone receptors, cell transporters and deiodination. *Best Pract Res Clin Endocrinol Metab* 2007, 21: 277-305.

14. Esami strumentali

14a. Ecografia ed eco-doppler

Massimiliano Andrioli, Marco Attard & Roberto Valcavi

Indicazioni

L'ecografia è lo strumento di diagnostica per immagini che meglio completa l'esame clinico; per tale ragione, nell'algoritmo diagnostico delle tireopatie **deve precedere ogni altra valutazione strumentale e di laboratorio**. Stante l'elevata prevalenza delle tireopatie, l'ecografia non deve però essere utilizzata come metodica di *screening*, né deve sostituirsi all'esame obiettivo del collo. L'ecografia consente di acquisire in tempo reale informazioni:

- “topografiche”, morfo-volumetriche e strutturali (bilancio di estensione e caratterizzazione tissutale);
- funzionali.

Se i dati relativi alla **valutazione volumetrica** della ghiandola e dei singoli noduli possono essere considerati **precisi e ripetibili** (lo strumento può quindi essere considerato il “*gold standard*” della diagnostica), tutte le **altre informazioni** (funzionali e circa la caratterizzazione tissutale) restano fortemente **operatore-dipendenti** (questo costituisce il limite principale dell'interpretazione della valutazione con ultrasuoni del collo).

Un'ecografia effettuata con strumentazione adeguata e da un operatore esperto fornisce indicazioni chiare, che consentono al clinico di “orientarsi” e quindi di programmare il successivo *iter* diagnostico.

Tecnica

Per eseguire un corretto studio ecografico è necessario rispettare le seguenti condizioni.

- **Posizione del paziente:** possibilmente con il capo iperesteso, con un cuscino dietro alle spalle; durante l'esame è corretto far deglutire il paziente al fine di valutare i movimenti della ghiandola.
- **Sonde:** utilizzare sonde lineari multi-frequenza (7.5–13 MHz) adatte allo studio degli organi superficiali; solo nei pazienti con gozzo voluminoso e/o a estrinsecazione retro-giugulare può essere utile completare lo studio con trasduttori a più bassa frequenza o *convex* (5-7.5 MHz).
- **Scansioni:** l'esame inizia solitamente con la scansione **trasversale** (assiale) che consente un'immediata visione d'assieme, identificando i rapporti della ghiandola con le strutture limitrofe. Lo studio sarà poi completato dalle scansioni **longitudinali** (sagittali) ed oblique, con un approccio multiplanare che consentirà di realizzare un'immagine tridimensionale del collo, definendo rapporti di contiguità/continuità dei vari organi.
- **Siti da indagare:** una corretta valutazione ecografica deve essere estesa a tutto il collo (livelli da I a VII, figura 14a.1), con particolare riguardo, oltre alla regione tiroidea, alle stazioni linfonodali ed alla regione ioidea.
- **Integrazione color–power Doppler:** lo studio della vascolarizzazione offre qualche spunto interessante, sia nella caratterizzazione tissutale dei noduli che nello studio delle patologie flogistiche autoimmuni. Le caratteristiche colorimetriche sono comunque da inserire nel contesto generale dello studio ecografico e quasi mai aggiungono informazioni rilevanti e

diagnostiche. Scarso significato ha la valutazione quantitativa dei flussi delle arterie tiroidee, che può comunque fornire qualche indicazione funzionale.

- **Mezzi di contrasto:** la loro utilizzazione routinaria nella caratterizzazione dei noduli tiroidei è riservata a pochi centri e non sembra aggiungere informazioni rilevanti.

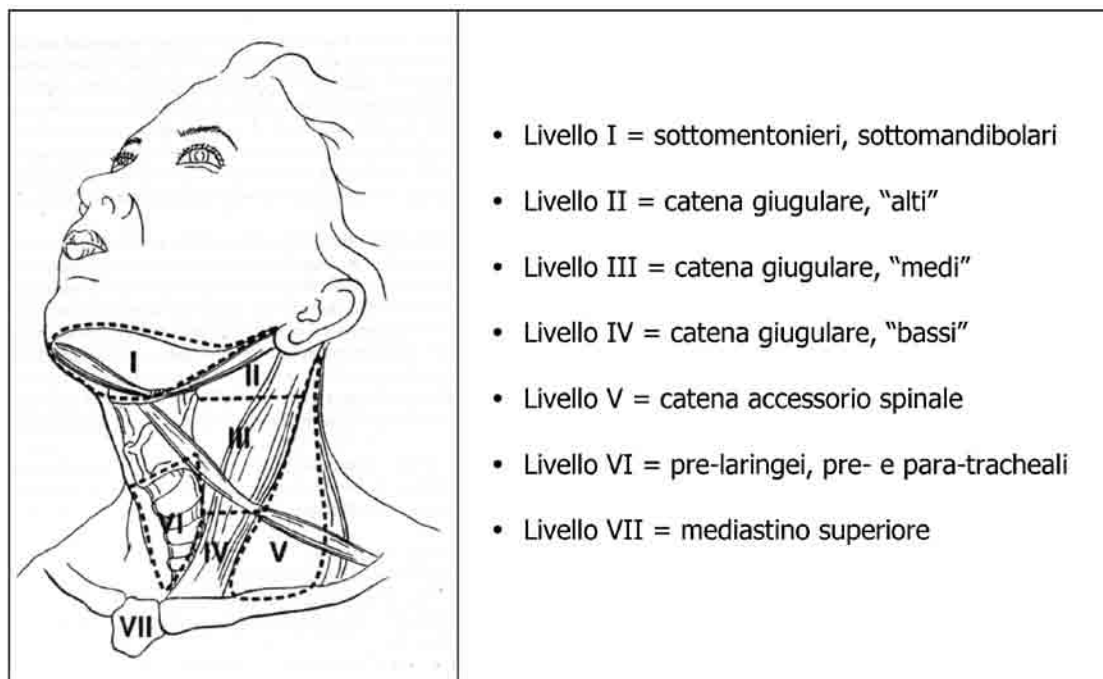


Figura 14a.1
I linfonodi del collo

Anatomia ecografica

La tiroide è un organo che può essere studiato ecograficamente con facilità e precisione, per la localizzazione superficiale e l'ecogenicità del tessuto ghiandolare, molto diversa da quella delle strutture anatomiche circostanti: la differenza di impedenza acustica realizza un buon contrasto, che amplifica la definizione delle immagini.

La ghiandola tiroidea, situata nella regione anteriore del collo, ventralmente ai primi anelli tracheali, è costituita da due lobi uniti da un istmo, da cui nei 2/3 dei casi origina un altro piccolo lobo accessorio diretto verso l'alto, detto piramidale (figura 14a.2). I due lobi nelle scansioni longitudinali (figura 14a.3) mostrano **morfologia** ovoidale, con polo inferiore tendenzialmente più arrotondato e polo superiore più allungato, e sono circondati da una sottile linea iperecogena (capsula fibrosa). L'**ecostruttura** della tiroide è regolare ed omogenea, con echi fini e compatti, di livello medio-basso. La presenza di millimetriche raccolte anecogene nel contesto del tessuto deve essere considerata normale.

Il volume dei lobi tiroidei può essere calcolato con la formula dell'ellissoide (*cfr cap 23*); nella pratica quotidiana la ghiandola viene **considerata aumentata** di volume quando il **diametro antero-posteriore dei lobi è > 2 cm**.

La **vascolarizzazione** della ghiandola è abbastanza ricca, con flussi molto lenti.

La valutazione ecografica del collo deve essere estesa allo studio di:

- **asse laringo-tracheale:** ricercare una possibile dislocazione laterale (nei gozzi asimmetrici) e/o dorsale (per ispessimento dell'istmo tiroideo);
- **esofago:** quasi sempre indagabile nelle scansioni trasversali, dorsalmente al lobo sinistro della tiroide;

- **fascio vascolo-nervoso** principale del collo: lateralmente ai lobi tiroidei si individuano la carotide comune e la giugulare (controllare sempre calibro, pervietà e risposta alla manovra di Valsalva); spesso si riesce anche ad individuare il nervo vago;

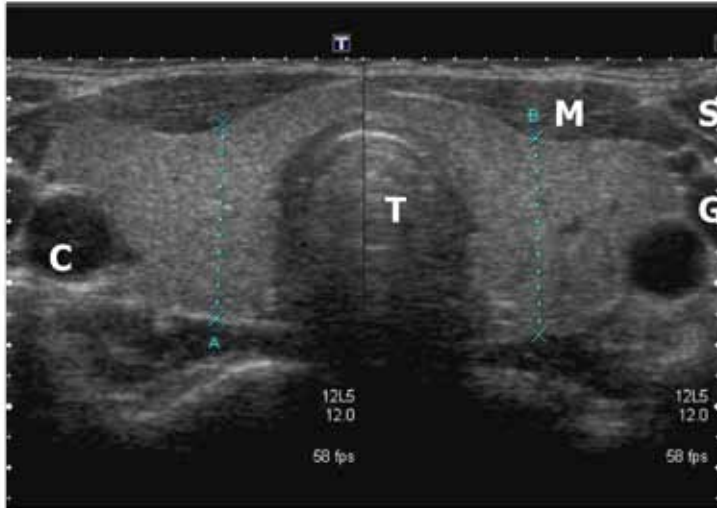


Figura 14a.2

Tiroide normale (scansione trasversale)

I lobi tiroidei appaiono iperecogeni e collegati dall'istmo, posteriormente al quale si distingue la trachea (T). Anteriormente si evidenziano i muscoli sotto-ioidei (sterno-ioideo, omo-ioideo, sterno-tiroideo), che appaiono come strie ipoecogene (M), e più lateralmente lo sterno-cleido-mastoideo (S). Postero-lateralmente alla tiroide decorrono la giugulare (G) e la carotide (C), che appaiono come immagini anecogene pulsanti. Nella porzione postero-mediale del lobo sinistro appare l'esofago (qui non visualizzato), struttura ipoecogena stratificata con lume ecogeno, mobile alla deglutizione.

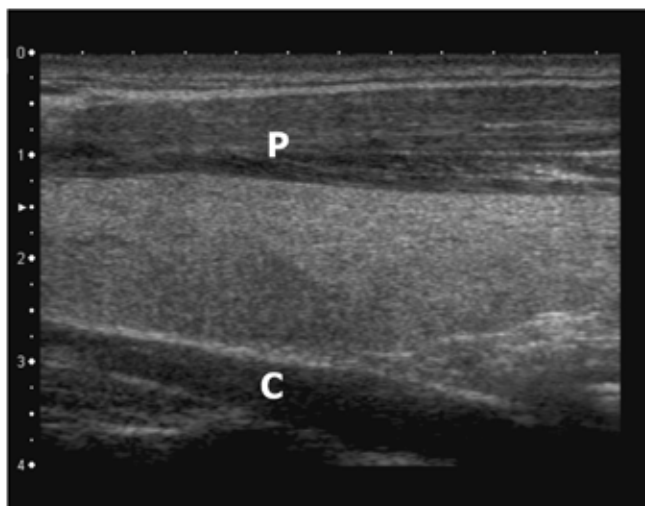


Figura 14a.3

Tiroide normale (scansione longitudinale, il capo del paziente è a sinistra)

I lobi tiroidei hanno una forma grossolanamente ovalare, delimitati anteriormente dai muscoli pre-tiroidei (P) e posteriormente dai muscoli del collo (C).

- **linfonodi:** molto numerosi in tutto il collo (fig 14a.1); quando “reattivi” a processi flogistici mantengono struttura normale (con buona differenziazione della corticale dalla midollare, ilo centrale, vascolarizzato e ben visibile) (figura 14a.4);
- **paratiroidi:** quando sono normali non sono individuabili se non in casi eccezionali, per le dimensioni sub-centimetriche e l'ecostruttura identica a quella del parenchima tiroideo.

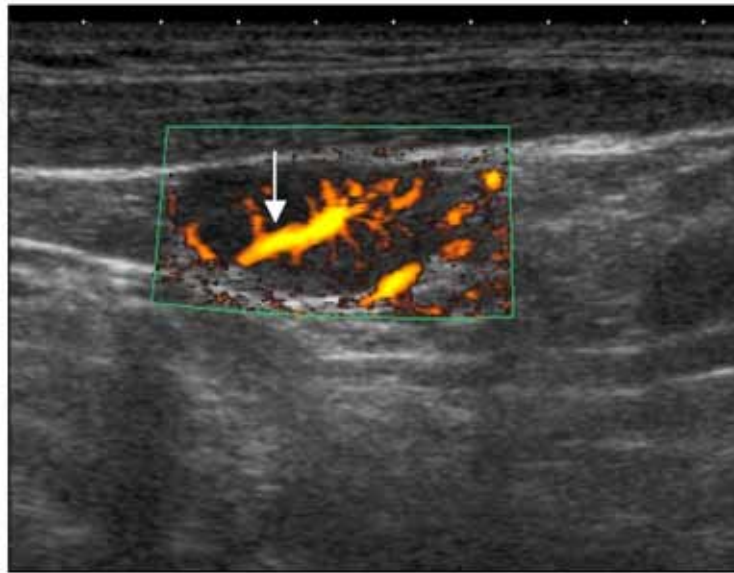


Figura 14a.4

Adenopatia infiammatoria (scansione longitudinale con doppler)

Il linfonodo infiammatorio è solitamente fusato, con basso indice di rotondità (diametro longitudinale maggiore del trasverso). L'ilo centrale (freccia) iperecogeno e vascolarizzato rappresenta un altro segno di benignità.

Risultati

Gozzo diffuso e nodulare (cfr cap 4 e 5)

Le più recenti linee-guida sottolineano il ruolo prioritario della valutazione ecografica nella valutazione della patologia nodulare (figura 14a.5). Il compito dell'ecografista non è la minuziosa descrizione di tutte le lesioni focali intra-tiroidee, ma l'identificazione delle eventuali lesioni sospette, meritevoli di verifica citologica (cfr cap 14*i*), per l'individuazione tempestiva della patologia neoplastica. È quindi sbagliato ago-aspirare solo il nodulo tiroideo predominante per dimensioni, ma bisogna invece lasciarsi guidare dai dati ecografici, controllando citologicamente anche lesioni sub-centimetriche se hanno caratteristiche sospette e/o se sono presenti fattori clinici di rischio. Questo nuovo approccio, fortemente raccomandato nelle linee-guida, limita il ricorso al FNA e valorizza il peso delle informazioni ecografiche.

I **parametri da prendere in considerazione** sono numerosi: la contemporanea presenza di più elementi di sospetto realizza un significativo incremento della specificità della metodica, cui corrisponde una progressiva riduzione della sensibilità, ma neppure l'associarsi di due o più elementi è patognomonico di neoplasia.

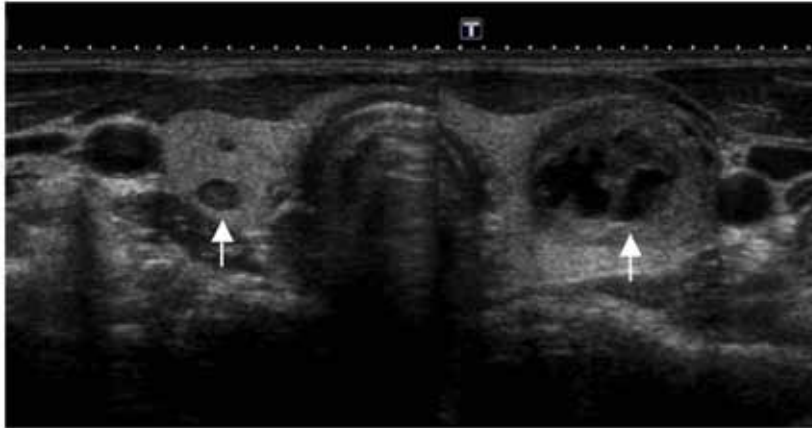


Figura 14a.5

Gozzo plurinodulare (*scansione trasversale*)

La tiroide appare di volume aumentato, con profili irregolari ed asimmetrica per prevalenza del lobo sinistro. L'ecostruttura è disomogenea per la presenza di plurime formazioni nodulari (freccie).

- **Ecostruttura–ecogenicità:** le lesioni nodulari possono essere omogenee o disomogenee; l'ecogenicità del tessuto è quasi sempre inferiore (nodulo ipoecogeno, figura 14a.6) o identica a quella del tessuto limitrofo (nodulo isoecogeno, figura 14a.7). Più raramente possono avere ecogenicità superiore al parenchima circostante (nodulo iperecogeno, figura 14a.8).

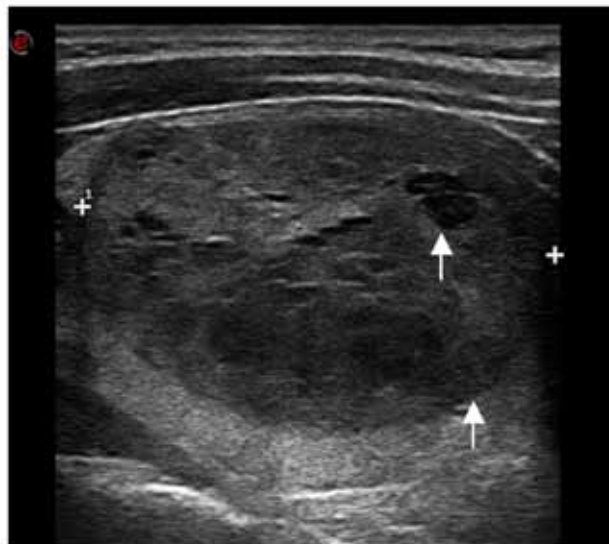
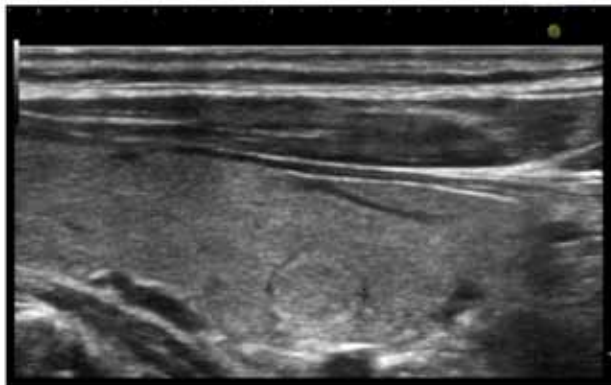


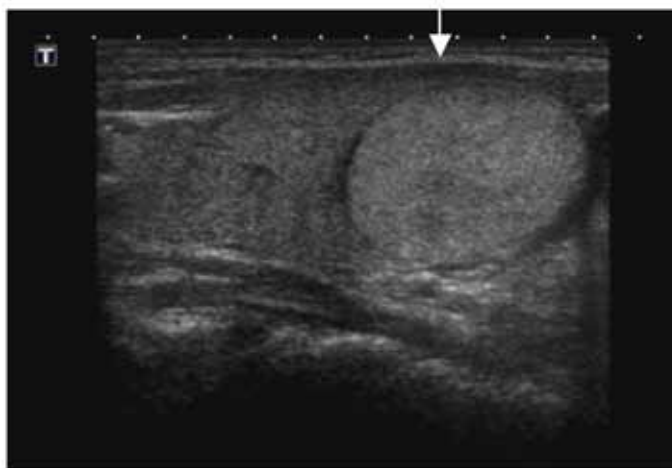Figura 14a.6

Nodulo ipoecogeno con margini regolari (*scansione longitudinale*)

Nodulo tiroideo solido, ipoecogeno rispetto al parenchima circostante, modificamente disomogeneo per la presenza di qualche lacuna anecogena (freccie), ovalare, con margini regolari.

**Figura 14a.7****Nodulo isoecogeno** (*scansione longitudinale*)

Nodulo tiroideo solido, isoecogeno rispetto al parenchima circostante, omogeneo, ovalare con margini regolari, caratterizzati da sottile orletto anecogeno periferico.

**Figura 14a.8****Nodulo iperecogeno** (*scansione longitudinale*)

Nodulo tiroideo solido, iperecogeno, omogeneo, ovalare, con margini regolari, caratterizzato da sottile orletto anecogeno (freccia).

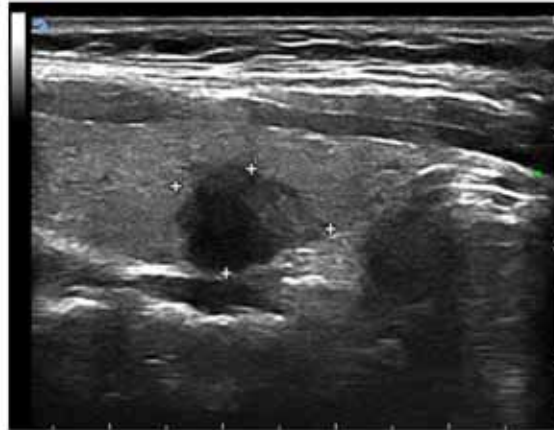


Figura 14a.9

Nodulo ipoecogeno con margini irregolari (scansione longitudinale)

Nodulo tiroideo solido, ipoecogeno, finemente disomogeneo, con margini irregolari e lievemente sfumati.

- **Margini:** possono essere regolari e netti, o irregolari e mal definiti (figura 14a.9); i noduli sub-capsulari possono distendere la capsula tiroidea, modificandone il profilo.
- **Forma:** i noduli sono solitamente ovalari; quelli neoplastici possono avere una crescita anti-gravitazionale e quindi presentarsi con un diametro antero-posteriore maggiore di quello trasverso.
- **Calcificazioni:** possono essere grossolane, a guscio o microcalcificazioni; il carcinoma papillare presenta spesso microcalcificazioni.
- **Vascolarizzazione:** può essere assente, periferica o intra-lesionale; i tumori presentano spesso una vascolarizzazione ricca ed irregolare.
- **Linfonodi:** la presenza di linfadenomegalie cervicali con caratteristiche ecografiche sospette (*vedi oltre*) aggiunge informazioni fondamentali per lo studio della patologia nodulare tiroidea.

L'ecografia del collo nella patologia nodulare tiroidea:

- consente l'identificazione delle lesioni focali;
- suggerisce l'opportunità di effettuare l'ago-aspirato;
- indirizza la scelta della/e lesione/i da aspirare;
- guida l'aspirazione;
- consente il *follow-up* del nodulo e verifica l'efficacia del trattamento farmacologico.

Tiroidite subacuta (cfr cap 7)

Il quadro ecografico è abbastanza caratteristico: è tipica la presenza di aree di disomogenea ipoecogenicità del parenchima, alternate a zone ghiandolari ad ecostruttura regolare ed omogenea (figura 14a.10). Le aree sede della flogosi corrispondono alle zone di dolore e sono tipicamente "migranti". Difficoltà d'interpretazione del dato ecografico sono tipiche delle flogosi subacute insorte in tiroidi già iperplastiche e sede di formazioni nodulari.

L'ecografia è importante anche nel *follow-up* della malattia, fornendo informazioni utili su posologia, durata e sospensione della terapia; la valutazione ecografica finale consente di identificare possibili reliquati della malattia.

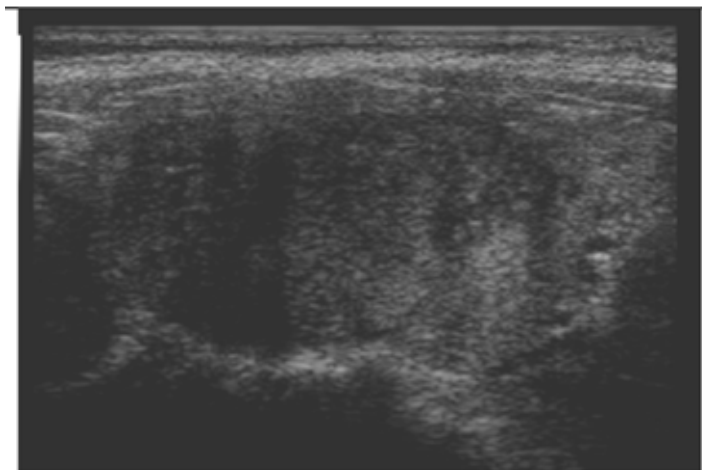


Figura 14a.10
Tiroidite subacuta (scansione longitudinale)
 Ipoecogenicità a “chiazze”.

Tiroiditi autoimmuni

L'ecografia ha un ruolo di primo piano nella diagnosi e nel *follow-up* delle malattie autoimmuni della tiroide: è tipica di queste malattie infiammatorie (morbo di Graves, *cfr cap 9*, tiroidite di Hashimoto, tiroidite *painless*, tiroidite *post-partum*, *cfr cap 7*) una **diffusa ed irregolare ipoecogenicità** del tessuto ghiandolare (figura 14a.11). Il “grado” di ipoecogenicità parenchimale è molto variabile: da una tenue riduzione, a quadri rilevanti nei quali il tessuto ghiandolare ha ecogenicità simile (se non addirittura inferiore) a quella dei muscoli limitrofi. Le caratteristiche ecografiche del tessuto non consentono la diagnosi differenziale fra le varie forme di patologie autoimmuni, anche se una maggiore ipoecogenicità e la presenza di tralci iperecogeni fibrotici è più tipica della tiroidite di Hashimoto. Lo studio della vascolarizzazione intra-ghiandolare può dare utili informazioni sull'entità della flogosi e sullo stato funzionale della ghiandola.

Nella tireotossicosi autoimmune l'ecografia fornisce informazioni utili per il monitoraggio del decorso della malattia: un “ricompattamento” del tessuto ghiandolare e la normalizzazione dei flussi vascolari sono predittivi dell'evoluzione del caso verso la guarigione.

Maggiore attenzione deve invece essere riservata allo studio delle possibili lesioni a focolaio contestualmente presenti nella ghiandola. Devono innanzitutto essere differenziate dalle pseudo-nodulazioni tipiche delle flogosi autoimmuni e quindi valutate secondo i parametri ed i criteri di ogni lesione focale (*vedi sopra*). Posta diagnosi di tireopatia autoimmune, vanno sempre studiate anche le stazioni linfonodali: la presenza di microcarcinomi “occulti” può sfuggire ad una prima attenta valutazione ecografica ed essere svelata dalla presenza di linfoadenomegalie metastatiche.

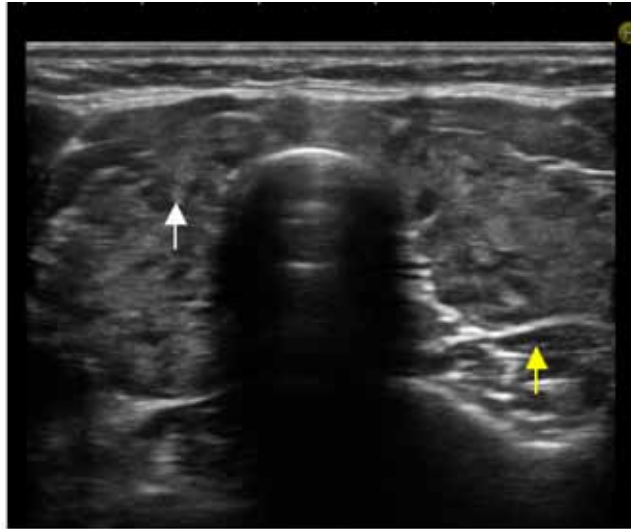


Figura 14a.11

Tiroidite cronica autoimmune (scansione trasversale)

La tiroide presenta la stessa ecogenicità dei muscoli circostanti (ipoecogena) e appare disomogenea per la presenza di aree pseudo-nodulari (freccia bianca) e tralci fibrotici (freccia gialla).

Carcinoma (cfr cap 6)

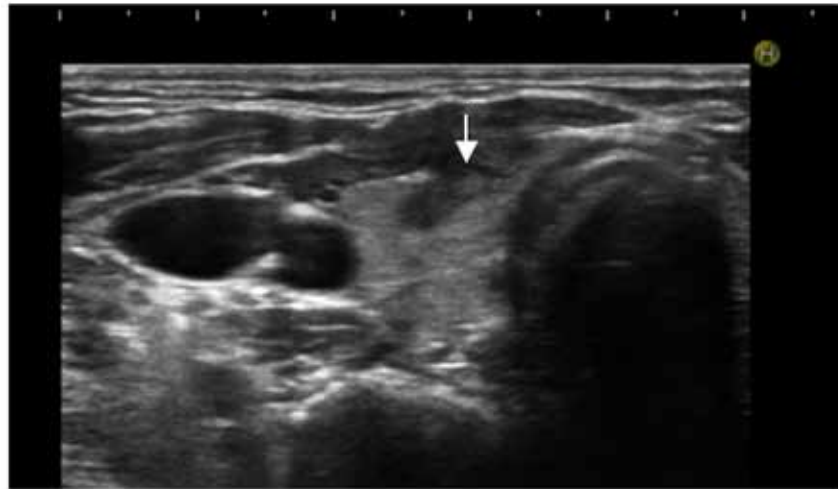
L'ecografia ha conquistato spazio sempre maggiore e oggi può essere considerata una metodica indispensabile in tutti i momenti del *management* della patologia neoplastica della tiroide: dall'approccio diagnostico alla valutazione prognostica, dalla stadiazione pre-operatoria alla valutazione di efficacia – completezza del trattamento chirurgico, dall'individuazione tempestiva delle recidive fino al *follow-up* a lungo termine.

La diagnosi di carcinoma tiroideo è citologica (cfr cap 14i) e l'ecografia risulta diagnostica solo nei rari casi di malattia localmente avanzata, con estrinsecazione extra-capsulare della neoplasia e infiltrazione degli organi limitrofi (figura 14a.12) e/o con linfadenomegalie metastatiche associate a lesioni intra-parenchimali fortemente sospette.

Non esistono parametrici ecografici patognomonici di tumore tiroideo: la valorizzazione di quelli più spesso chiamati in causa consente di preparare l'*identikit* ecografico del nodulo sospetto.

Identikit ecografico del nodulo sospetto:

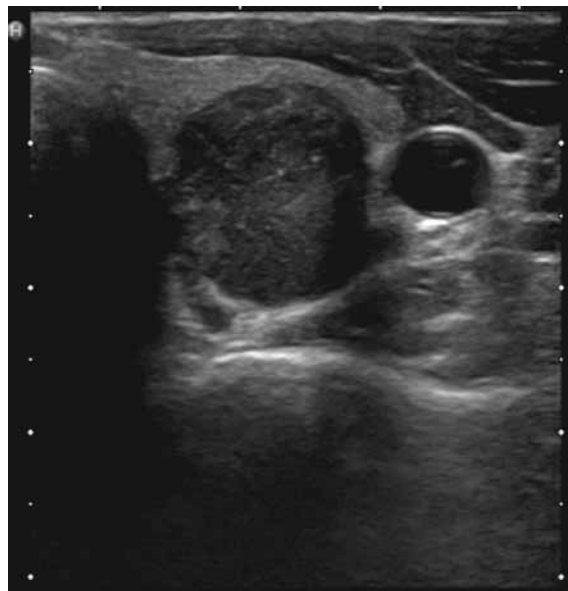- aspetto ipoecogeno;
- margini irregolari, indistinti, sfumati;
- presenza di microcalcificazioni;
- forma "taller than wide";
- vascolarizzazione ricca e caotica;
- crescita extra-capsulare;
- adenomegalie cervicali sospette.

**Figura 14a.12****Invasione extra-capsulare** (*scansione trasversale*)

Carcinoma papillare in sede sotto-capsulare destra, solido, ipoecogeno, disomogeneo, con margini sfumati ed irregolari, che in alcuni punti (freccia) interrompe nettamente la capsula tiroidea rappresentata dalla sottile linea iperecogena.

Anche se non esistono caratteristiche ecografiche tipiche delle varie forme istologiche di tumore tiroideo è bene ricordare che:

- il carcinoma **papillare** è spesso ipoecogeno e presenta frequentemente microcalcificazioni (figura 14a.13);

**Figura 14a.13****Carcinoma papillare con microcalcificazioni** (*scansione trasversale*)

Nodulo solido, ipoecogeno e disomogeneo anche per la presenza di alcune microcalcificazioni (freccia gialla). I margini sono netti, ma irregolari e mal distinguibili dai tessuti circostanti nella porzione laterale del nodulo (freccia bianca).

- il carcinoma **midollare** generalmente si localizza nei 2/3 craniali dei lobi tiroidei, ove è maggiore la concentrazione delle cellule parafollicolari, e raramente presenta aree di degenerazione cistico-colliquativa; l'aspetto ecografico può essere estremamente variabile (figura 14a.14);

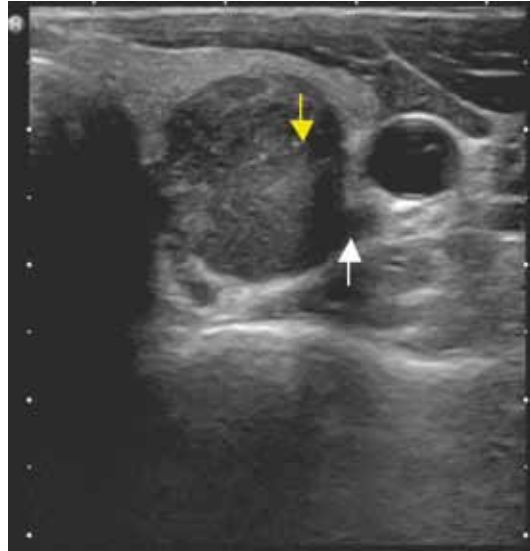

Figura 14a.14

Carcinoma midollare (scansione trasversale)

Voluminoso nodulo solido, ipoecogeno, disomogeneo, anche per la presenza di grossolane calcificazioni (freccia), con margini irregolari.

- il carcinoma **anaplastico** può essere scarsamente vascolarizzato ed inizialmente mimare una tiroidite subacuta;
- il **linfoma** può essere diffuso a tutta la ghiandola ed essere confuso con una tiroidite autoimmune, con la quale peraltro si può associare;
- le **linfadenomegalie metastatiche** perdono il fisiologico aspetto fusato, sono solitamente tondeggianti, senza ilo chiaramente riconoscibile, solide, della stessa ecogenicità del parenchima tiroideo, disomogenee. Talvolta possono presentare microcalcificazioni e irregolare vascolarizzazione non ilare, ma possono anche presentare una degenerazione cistica, tipica del carcinoma papillare.

L'ecografia, pur avendo un ruolo limitato nella diagnostica, è indispensabile **supporto per l'ago-aspirazione** (cfr cap 14b), che deve quindi essere effettuata sempre dopo lo studio ecografico, con l'assistenza diretta dell'ecografia che guiderà la scelta della/e lesione/i da ago-aspirare e dell'area da campionare all'interno di ogni lesione. Il sostegno ecografico è ancora più necessario durante l'ago-aspirazione delle linfadenomegalie sospette.

Posta diagnosi citologica di carcinoma tiroideo, diventa necessaria una **“rivisitazione” ecografica pre-operatoria** del collo del paziente. I tumori della tiroide generalmente metastatizzano ai linfonodi del cosiddetto “comparto centrale” (livello VI-VII) ed in sede latero-cervicale (livelli II, III e IV) (figura 14a.1). La valutazione dei linfonodi del collo è abbastanza semplice in mani esperte: i linfonodi metastatici sono generalmente aumentati di volume, hanno forma tondeggianta (rapporto diametro longitudinale *vs* diametro trasversale prossimo ad uno),

contrariamente a quelli reattivi che sono allungati, presentano vascolarizzazione ricca ed anormale e perdono le caratteristiche strutturali proprie (ilo non visibile o dislocato lateralmente, ecostruttura parenchimale o in degenerazione “cistica”) (figura 14a.15).

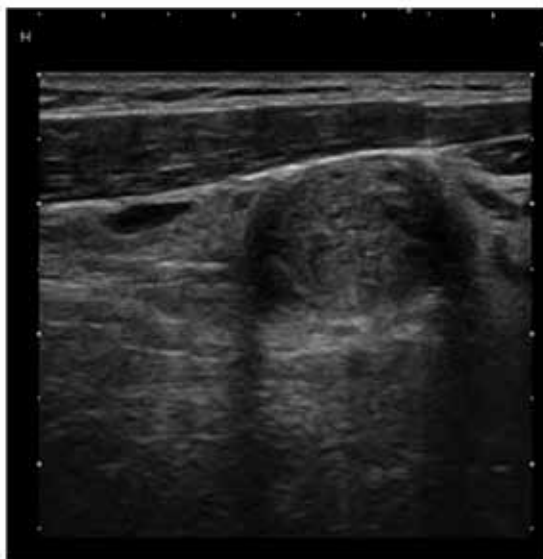

Figura 14a.15

Metastasi linfonodale di carcinoma papillare (scansione longitudinale)

Il linfonodo ha perso il fisiologico aspetto fusato, è tondeggiante, non presenta un chiaro ilo riconoscibile ed appare finemente disomogeneo e della stessa ecogenicità del parenchima tiroideo

Anche in queste situazioni è comunque consigliabile la conferma citologica: l'ecografia consentirà di “assistere” l'ago-aspirazione, che può essere finalizzata sia all'analisi citologica che al dosaggio della Tg e/o della CT (*cf* cap 14h), che rapportato al valore dello stesso parametro nel siero confermerà la diagnosi di metastatizzazione. Una corretta e completa stadiazione locale pre-operatoria indirizzerà le scelte del chirurgo, fornendogli gli strumenti per la realizzazione di un intervento radicale, premessa necessaria per la guarigione della malattia.

In casi selezionati, quando non vi è corrispondenza tra quanto individuato pre-operatoriamente e quanto ritrovato ed asportato al tavolo operatorio, si può ricorrere all'**ecografia intra-operatoria**, che in mani esperte ha già dato risultati incoraggianti, permettendo la realizzazione di interventi radicali. Tale procedura trova applicazione maggiore nei casi di re-intervento chirurgico, quando l'anatomia è alterata dal precedente intervento e l'individuazione-localizzazione delle linfadenomegalie è più difficile.

L'ecografia (assieme al dosaggio della tireoglobulina, *cf* cap 12e) è lo strumento migliore per il **follow-up** del paziente con tumore tiroideo. L'individuazione di piccole recidive può essere difficile: una piccola area di disomogeneità, spesso in sede para-laringea, può restare di incerta interpretazione ed essere confusa con la presenza di tessuto di granulazione. Un'attenta e periodica osservazione consentirà, però, di rilevare tempestivamente variazioni volumetriche e/o strutturali che renderanno più concreto il sospetto. La **recidiva locale** del tumore tiroideo generalmente si presenta come massa ipoecogena a margini indistinti, variamente vascolarizzata, che può aderire ai tessuti limitrofi e quindi non spostarsi durante gli atti di deglutizione.

Bibliografia

- Brun J, Blocjk U, Ruf J, et al. Volumetrie der schilddrusenlappen mittels real-time-sonographie. *Dtsch Med Wschr* 1981, 106: 1338-40.
- Cooper DS, Doherty GM, Haugen BR, et al. Management guidelines for patients with thyroid nodules and differentiated thyroid cancer. *Thyroid* 2006, 16: 109-42.
- Durante C, Attard M, Torlontano M, et al; Papillary Thyroid Cancer study Group. Identification and optimal postsurgical follow-up of patients with very low-risk papillary thyroid microcarcinomas. *J Clin Endocrinol Metab* 2010, 95: 4882-8.
- Frates MC, Benson CB, Charboneau JW, et al, Society of Radiologists in Ultrasound. Management of thyroid nodules detected at US: Society of Radiologists in Ultrasound consensus conference statement. *Radiology* 2005, 237: 794-800.
- Gharib H, Papini E, Paschke R, et al, for the AACE/AME/ETA Task Force on Thyroid Nodules. American Association of Clinical Endocrinologists, Associazione Medici Endocrinologi, and European Thyroid Association medical guidelines for clinical practice for the diagnosis and management of thyroid nodules. *Endocr Pract* 2010, 16 (Suppl 1): 1-43.
- Mandel SJ. Diagnostic use of ultrasonography in patients with nodular thyroid disease. *Endocr Pract* 2004, 10: 246-52.
- Moon WJ, Baek JH, Jung SL, et al, Korean Society of Radiology. Ultrasonography and the ultrasound-based management of thyroid nodules: consensus statement and recommendations. *Korean J Radiol* 2011, 12: 1-14.
- Papini E, Guglielmi R, Bianchini A, et al. Risk of malignancy in nonpalpable thyroid nodules: predictive value of ultrasound and color-Doppler features. *J Clin Endocrinol Metab* 2002, 87: 1941-6.
- Paschke R, Hegedüs L, Alexander E, et al. Thyroid nodule guidelines: agreement, disagreement and need for future research. *Nat Rev Endocrinol* 2011, 7: 354-61.
- Rago T, Vitti P, Chiovato L, et al. Role of conventional ultrasonography and color flow-doppler sonography in predicting malignancy in 'cold' thyroid nodules. *Eur J Endocrinol* 1998, 138: 41-6.

14b. Elastosonografia ed ecografia 3D

Maurilio Deandrea, Roberto Garberoglio, Filippo Molinari,
Federico Ragazzoni & Paolo Limone

Elastografia

È una recente tecnica dinamica basata sul principio che le componenti elastiche di un tessuto si deformano più delle sue parti rigide sotto la sollecitazione di una forza esterna. Il livello di deformazione, o elasticità, è quantificato misurando il grado di distorsione dell'onda ultrasonora a seguito di una compressione manuale, mentre le immagini in *B-mode* vengono rappresentate in tempo reale con colore diverso a seconda dell'elasticità. Il *software* è in grado di dare una rappresentazione in tempo reale dell'elasticità del nodo mediante una scala colorimetrica (figura 14b.1).

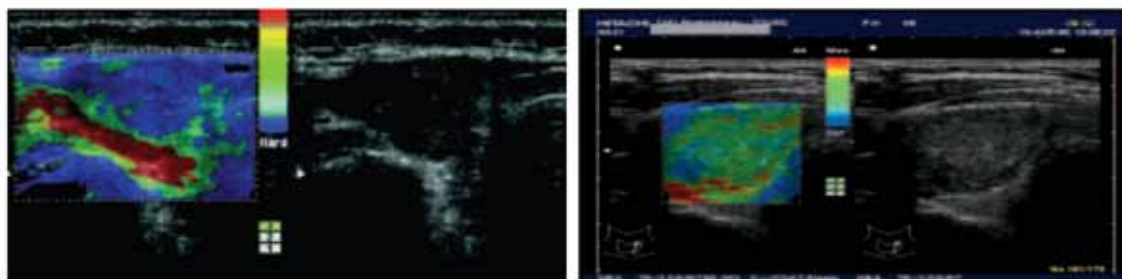


Figura 14b.1
Elastosonografia

Nell'immagine di sinistra è rappresentato un nodo con caratteristiche sonoelastografiche di rigidità (colore blu), sospette per neoplasia; il nodo raffigurato a destra presenta un *pattern* sonoelastografico di tipo prevalentemente elastico (colore verde), caratteristico delle lesioni benigne.

Poiché le lesioni maligne spesso alterano le caratteristiche meccaniche dei tessuti, rendendoli più rigidi, sulla base delle esperienze iniziali sulla mammella, l'elastografia è stata di recente proposta per differenziare i nodi tiroidei maligni da quelli benigni (*cfr cap 5 e 6*).

Nel 2007 il gruppo di Pisa riporta i primi risultati estremamente soddisfacenti in termini di accuratezza diagnostica. L'esperienza del nostro gruppo (su 103 nodi consecutivi sottoposti a FNA e poi operati) conferma i dati: sensibilità 85%, specificità 83.7%, accuratezza diagnostica 84.1%. Una metanalisi del 2010 relativa ad otto studi riporta sensibilità dell'88-96% e specificità dell'85-95%, peraltro con una certa variabilità tra i vari lavori. Dati recenti indicano una buona accuratezza nella diagnosi differenziale dei nodi con citologia indeterminata (*cfr cap 14i*), pur non consentendo una distinzione certa fra lesioni follicolari benigne e carcinomi ben differenziati a scarsa invasività.

Pregi: relativa semplicità di esecuzione, elevato valore predittivo negativo, buona concordanza di giudizio tra operatori differenti.

Limiti: minore accuratezza in presenza di gozzi plurinodulari (*cfr cap 4*), macrocalcificazioni, tiroidite (*cfr cap 7*) e componente cistica significativa; costo del *software*.

Giudizio complessivo: il ruolo diagnostico dell'elastosonografia deve essere ancora validato da ampi studi prospettici, ma la tecnica sembra offrire un carattere ecografico di potenziale utilità per la definizione del rischio di malignità.

Ultrasonografia in 3D con eco-amplificatori

Gli **eco-amplificatori** per ultrasonografia sono costituiti da microbolle gassose (del diametro approssimativo di 8 μm , analogo a quello dei globuli rossi) rivestite da una membrana lipidica. Una volta iniettate nel circolo ematico, diffondono rapidamente in tutti i vasi, inclusi i capillari, generando un aumento di contrasto (eco-amplificazione).

Gli eco-amplificatori sono molto utilizzati per la valutazione del grado di perfusione di un tessuto, con ottimi risultati nel fegato. Tuttavia, il loro impiego nella diagnostica differenziale dei nodi tiroidei appare meno utile, perché la ricca vascolarizzazione della tiroide spesso non consente di apprezzare visivamente significative differenze di perfusione tra i diversi tipi di nodi, in particolare tra nodi benigni e maligni (*cf. cap 5 e 6*). Inoltre, l'ecografia 2D non si presta molto bene ad una valutazione di perfusione con mdc, poiché è impossibile osservare simultaneamente la perfusione dell'intera lesione.

Un miglioramento delle informazioni attualmente ottenibili potrebbe essere fornito dalla **ricostruzione 3D** della vascolarizzazione intra-nodale mediante mdc. L'intero nodo viene sottoposto a scansione in brevissimo tempo con una sonda lineare 3D, durante il passaggio del mdc. Successivamente, mediante un algoritmo di ricostruzione al computer, viene rappresentato l'albero vascolare 3D del nodo (figura 14b.2).

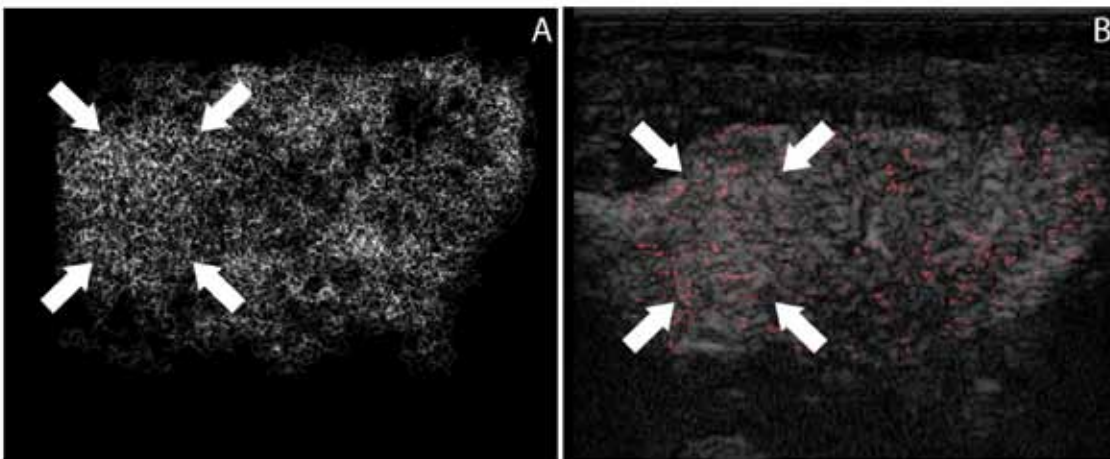


Figura 14b.2

Ricostruzione 3D della vascolarizzazione di un nodo maligno (carcinoma papillare) (a sinistra). Sovrapposizione dello skeleton (in toni di rosso) e dell'immagine ecoamplificata (a destra).

È possibile fornire parametri numerici descrittivi della vascolarizzazione: numero di vasi, numero medio delle loro diramazioni, calibro medio dei vasi, densità vascolare, tortuosità 2D e 3D dei vasi.

La nostra esperienza ha evidenziato come le lesioni maligne siano caratterizzate da un'organizzazione vascolare differente da quelle benigne a causa di maggiore:

- densità vascolare;
- numero di alberi vascolari;
- numero di diramazioni vascolari;
- tortuosità dei vasi.

Questi risultati sono in accordo con gli studi sull'angiogenesi tumorale, che è disorganizzata, con struttura anarchica e generalmente tortuosa. Tale caratterizzazione potrebbe essere utilizzata per una diagnostica differenziale dei nodi tiroidei, che andrà verificata su casistiche più

ampie prima di essere applicata alla *routine* assistenziale.

Al momento attuale la principale applicazione clinica nell'ambito della patologia nodulare tiroidea è rappresentata dalla definizione precoce dell'area di ablazione tissutale ottenuta con tecniche di termo-ablazione sotto guida di immagini.

Bibliografia

- Lerner RM, Huang SR, Parker KJ. "Sonoelasticity" images derived from ultrasound signals in mechanically vibrated tissues. *Ultrasound Med Biol* 1990, 16: 231-9.
- Itoh A, Ueno E, Tohno E, et al. Breast disease: clinical application of US elastography for diagnosis. *Radiology* 2006, 239: 341-50.
- Rago T, Santini F, Scutari M, et al. Elastography: new developments in ultrasound for predicting malignancy in thyroid nodules. *J Clin Endocrinol Metab* 2007, 92: 2917-22.
- Asteria C, Giovanardi A, Pizzocaro A, et al. US-elastography in the differential diagnosis of benign and malignant thyroid nodules. *Thyroid* 2008, 18: 523-31.
- Bojunga J, Herrmann E, Meyer G, et al. Real-time elastography for the differentiation of benign and malignant thyroid nodules: a meta-analysis. *Thyroid* 2010, 20: 1145-50.
- Rago T, Scutari M, Santini F, et al. Real-time elastosonography: useful tool for refining the presurgical diagnosis in thyroid nodules with indeterminate or nondiagnostic cytology. *J Clin Endocrinol Metab* 2010, 95: 5274-80.
- Spiezia S, Farina R, Cerbone G, et al. Analysis of color Doppler signal intensity variation after levovist injection: a new approach to the diagnosis of thyroid nodules. *J Ultrasound Med* 2001, 20: 223-31.
- Bartolotta TV, Midiri M, Galia M, et al. Qualitative and quantitative evaluation of solitary thyroid nodules with contrast-enhanced ultrasound: initial results. *Eur Radiol* 2006, 16: 2234-41.
- Papini E, Bizzarri G, Bianchini A, et al. Contrast-enhanced ultrasound in the management of thyroid nodules. In: Baskin HJ, Duick DS, Levine RA (eds). *Thyroid ultrasound and ultrasound-guided FNA*. Springer, New York, 2008.

14c. Scintigrafia e captazione tiroidea

Marco Chianelli & Valerio Todino

Principi generali

Le cellule tiroidee, sotto il controllo del TSH, captano lo iodio e lo organificano per la produzione di ormoni tiroidei (*cf* cap 2).

Mentre lo iodio rimane all'interno della tiroide per molti giorni (emivita effettiva nel soggetto normale 5.5 giorni), raggiungendo il massimo della captazione dopo 24-48 ore, il $^{99m}\text{TcO}_4$ non viene organificato e, facendo seguito a una rapida captazione, inizia a essere dismesso dopo circa 20 minuti.

Questi meccanismi sono alla base dell'interpretazione dei risultati di una scintigrafia tiroidea, che **va interpretata sempre congiuntamente con i risultati del dosaggio di TSH, FT₃ e FT₄.**

Scintigrafia tiroidea con o senza iodo-captazione

La scintigrafia tiroidea viene comunemente eseguita dopo la somministrazione endovenosa di **Tecnezio** sotto forma di $^{99m}\text{TcO}_4$ (3 mCi, 111 MBq) utilizzando una gamma-camera: dopo 20 minuti dall'iniezione si ottiene un'immagine morfo-funzionale, che consente di valutare la distribuzione del tracciante all'interno del parenchima tiroideo e di rilevare aree con maggiore o minore captazione in relazione allo stato di attività funzionale.

Le immagini di migliore qualità si ottengono con un collimatore di tipo *pin-hole*, che è caratterizzato da una risoluzione migliore (5-6 mm *vs* i 10 mm di un collimatore normale).

È consigliabile includere nel campo scintigrafico anche le ghiandole salivari, per una migliore localizzazione anatomica e anche come riferimento funzionale (solitamente hanno un grado di captazione del Tecnezio simile a quello della tiroide).

Nella grande maggioranza dei casi, il $^{99m}\text{TcO}_4$ **fornisce informazioni morfo-funzionali sovrapponibili a quelle ottenibili con lo Iodio** (sia ^{123}I che ^{131}I), ma è più economico, più rapido e fornisce immagini di qualità superiore (soprattutto rispetto allo ^{131}I).

Poiché il $^{99m}\text{TcO}_4$ è dismesso rapidamente dopo la captazione, la **curva di captazione a 6 e 24 ore può essere eseguita solo mediante ^{131}I** (a dosi molto basse, 10 μCi , per evitare di esporre la tiroide a una significativa dose di radiazioni).

Indicazioni

Ipertiroidismo (*cf*r cap 9): la tabella 14c.1 evidenzia le diverse indicazioni.

Tabella 14c.1
Utilizzo della scintigrafia nell'ipertiroidismo

Quesito clinico	Cosa fare e perchè
Diagnosi differenziale tra ipertiroidismo ad alta (m. di Basedow) e bassa captazione (tiroidite silente, tireotossicosi <i>factitia</i>) (<i>cf</i> r cap 7)	Scintigrafia tiroidea con curva di captazione.
Sospetto adenoma tossico	La scintigrafia è l'unico esame in grado di confermare la natura iperfunzionante del nodulo rispetto a un ipertiroidismo diffuso con nodulo freddo.
Gozzo multinodulare tossico	Consente di rilevare eventuali noduli freddi, che potranno essere sottoposti ad ago-aspirato (<i>cf</i> r cap 14b), per escludere la necessità di una terapia chirurgica prima di procedere alla terapia con ¹³¹ I.
Ipertiroidismo da amiodarone	Distingue tra tipo I (nodulare, a captazione inappropriatamente bassa) e tipo II (senza noduli, a captazione assente), con conseguenze importanti per la condotta terapeutica.

Patologia nodulare (*cf*r cap 5)

Viene impiegata la scintigrafia con ^{99m}TcO₄ senza iodo-captazione.

In relazione alla captazione del tracciante, rispetto al parenchima normale adiacente, si distinguono tre tipi di noduli tiroidei:

- “**caldi**” (ipercaptanti), in cui il rischio di malignità è molto basso, trascurabile;
- “**freddi**” (ipocaptanti), con rischio di malignità variabile tra 3 e 15%;
- “**tiepidi**” o indeterminati (isocaptanti).

Poiché la maggior parte dei noduli tiroidei è fredda e il riscontro di tumori tiroidei è molto basso, **la scintigrafia non viene impiegata routinariamente nella patologia nodulare**, ma solo per alcune indicazioni (tabella 14c.2).

Tabella 14c.2
Utilizzo della scintigrafia nella patologia nodulare

Setting	Quesito
Nodulo singolo	Attualmente richiesta in presenza di TSH < 1 mU/L, nel sospetto di parziale autonomia.
Gozzo multinodulare (<i>cf</i> r cap 4)	Importante ausilio per la selezione dei noduli da sottoporre ad ago-aspirato (<i>cf</i> r cap 14b) (noduli “freddi”), laddove le caratteristiche ecografiche lo suggeriscano (<i>cf</i> r cap 14a).
Regioni con deficienza iodica (<i>tra cui l'Italia</i>)	Diagnosi precoce di aree di parziale autonomia funzionale: la scarsa disponibilità di iodio determina, nonostante la condizione di autonomia funzionale, una velocità di sintesi ormonale relativamente lenta, che sopprime il TSH molto tardivamente ma è rilevabile precocemente dalla scintigrafia, soprattutto nei noduli di piccole dimensioni.
Gozzi immersi	Per valutarne l'estensione in zone non accessibili all'ecografia.
Noduli con citologia di proliferazione follicolare (TIR 3) (<i>cf</i> r cap 14i)	Per distinguere carcinoma follicolare (“freddo”) da adenoma follicolare (“caldo”).

Nei noduli parzialmente autonomi la scintigrafia con iodo-captazione può essere ripetuta dopo soppressione con Ti-Tre (80 µg/die per 10 giorni, **test di Werner**) per valutarne il grado di autonomia funzionale (fig 14c.1): se la captazione si riduce di meno del 50%, il test viene considerato positivo per autonomia funzionale.

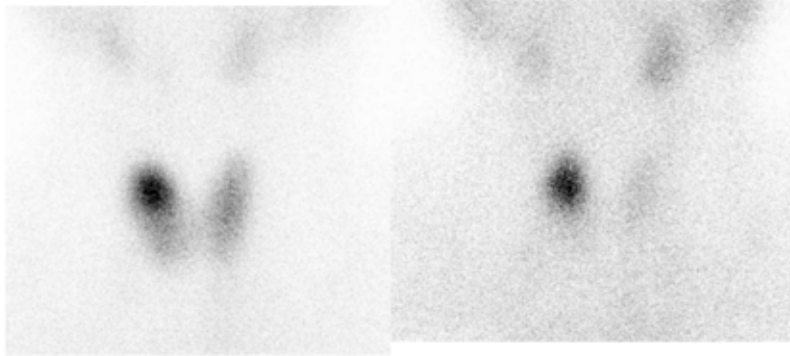


Figura 14c.1
Test di Werner

A sinistra tiroide con nodulo parzialmente autonomo al terzo superiore del lobo destro; a destra la scintigrafia eseguita dopo la soppressione con Ti-Tre mostra l'azzeramento della captazione in tutto il parenchima, con l'eccezione del nodulo al lobo destro che, pertanto, risulta autonomo.

Scintigrafia pre-terapia ablativa con ^{131}I

- **Carcinoma differenziato della tiroide** (*cfr cap 6a*): in questi pazienti, prima di eseguire la terapia ablativa post-chirurgica con ^{131}I , è utile eseguire la scintigrafia tiroidea con iodo-captazione per valutare l'entità del residuo e l'eventuale captazione in sede extra-tiroidea. Per questa indicazione, previa stimolazione mediante rhTSH (*cfr cap 13a*) o sospensione della terapia con L-tiroxina, la scintigrafia e la captazione vengono entrambe eseguite con ^{123}I o ^{131}I a basse dosi (max 0.5 mCi = 18.5 MBq), massimo 24 ore prima della somministrazione dell'attività terapeutica di ^{131}I per evitare fenomeni di "stunning" del tessuto tiroideo residuo da sottoporre ad ablazione.
- **Ipertiroidismo** (*cfr cap 9*): in questi pazienti prima della terapia con ^{131}I è indispensabile eseguire una scintigrafia tiroidea con iodo-captazione per ottenere informazioni indispensabili al trattamento. In particolare, nell'adenoma tossico (fig 14c.2) bisogna verificare che il parenchima normo-funzionante sia adeguatamente soppresso: in caso di incompleta soppressione, anche il parenchima normale verrebbe irradiato e il risultato finale della terapia con ^{131}I sarebbe l'ipotiroidismo.

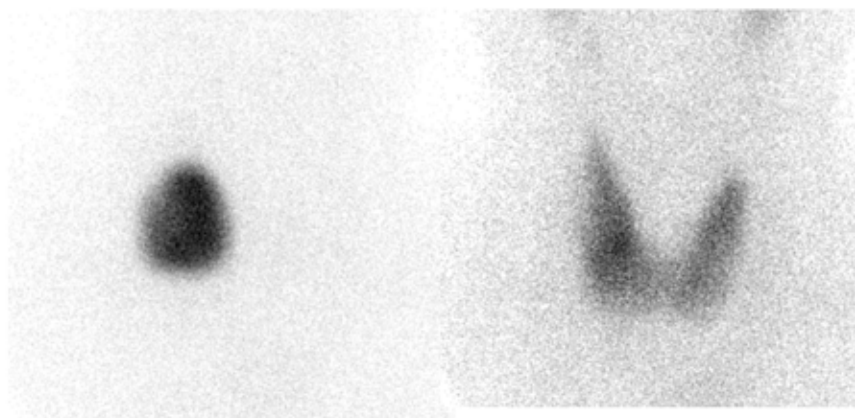


Figura 14c.2
Nodulo autonomo trattato con ^{131}I

A sinistra nodulo caldo che occupa la quasi totalità del lobo destro e determina completa soppressione del rimanente parenchima. A destra quadro scintigrafico dello stesso paziente 18 mesi dopo la terapia con ^{131}I : si osserva completa ripresa funzionale del parenchima normale precedentemente soppresso (senza sviluppo di ipotiroidismo).

Diagnosi di tessuto tiroideo ectopico: figura 14c.3.

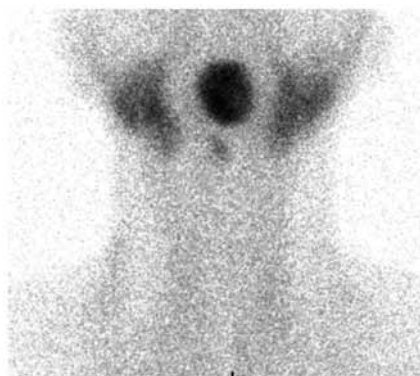


Figura 14c.3
Tiroide sub-linguale

Scintigrafia con indicatori positivi ($^{99\text{m}}\text{Tc}$ -SESTAMIBI e ^{18}F -FDG)

Al momento, l'unico impiego riconosciuto della scintigrafia con $^{99\text{m}}\text{Tc}$ -SESTAMIBI è nell'identificazione di paratiroidi iperfunzionanti.

Esistono numerosi studi che hanno retrospettivamente valutato il significato di un “**incidentaloma**” tiroideo alla scintigrafia corporea globale con ^{18}F -FDG. La captazione di ^{18}F -FDG da parte di un nodulo tiroideo non ne indica la natura maligna, ma tale riscontro suggerisce approfondimento diagnostico mediante ecografia (*cf* cap 14a) e ago-aspirato (*cf* cap 14b).

Alcuni studi hanno suggerito l'impiego della scintigrafia con $^{99\text{m}}\text{Tc}$ -SESTAMIBI per la caratterizzazione dei noduli tiroidei con citologia non diagnostica all'ago-aspirato (*cf* cap 14i): gli studi finora eseguiti suggeriscono che la mancata captazione di questo tracciante consente di escludere la natura maligna del nodulo.

È importante specificare, comunque, che non esistono ancora chiare indicazioni sull'impiego di queste tecnologie per la caratterizzazione dei noduli tiroidei.

Bibliografia

Gharib H, Papini E, Paschke R, et al, for the AACE/AME/ETA Task Force on Thyroid Nodules. American Association of Clinical Endocrinologists, Associazione Medici Endocrinologi, and European Thyroid Association medical guidelines for clinical practice for the diagnosis and management of thyroid nodules. *Endocr Pract* 2010, 16 (Suppl 1): 1-43.

ACR–SNM–SPR practice guideline for the performance of thyroid scintigraphy and uptake measurements. Revised 2009.

14d. Radiologia tradizionale

Giancarlo Bizzarri, Antonio Bianchini & Irene Misischi

Rx torace

All'**esame radiologico "diretto"** della regione cervicale la tiroide normale è indistinguibile dai tessuti molli contigui, presentandosi come una tenue opacità in sede cervicale bassa. La radiografia *standard* del torace può tuttavia evidenziare l'incremento di volume della ghiandola sotto forma di aumento della sua naturale opacità o per la presenza di noduli calcifici. Calcificazioni grossolane sono riconducibili ad aree involutive in gozzi inveterati o possono essere espressione di macrocalcificazioni ("*coarse calcifications*") in MTC (*cfr cap 6b*). Dato il potere di risoluzione della metodica, le microcalcificazioni dei PTC (*cfr cap 6a*) non sono in genere evidenziabili.

L'**esame stratigrafico** può dimostrare deviazione tracheale (per l'effetto compressivo esercitato dalla tiroide), sotto forma di spostamento o scoliosi dell'area di ipertrasparenza della via aerea superiore. A tale reperto si associa, in caso di gozzo (*cfr cap 4*) esteso verso il giugulo, la visualizzazione dell'allargamento del profilo del mediastino antero-superiore. Il gozzo intratoracico è, infatti, una causa relativamente comune di masse mediastiniche retro-sternali, para-tracheali e retro-tracheali individuate nella *routine* radiografica del torace. L'opacità si presenta omogenea, radiopaca e a margini lisci-sagomati. Nella maggior parte dei gozzi a sviluppo anteriore si può osservare uno spostamento controlaterale dell'osso ioide, della trachea e della laringe, associata a deviazione posteriore dell'esofago.

La presenza di ripetizioni metastatiche polmonari da carcinoma tiroideo può essere rilevata alla radiografia del torace solo in caso di dimensioni superiori a 5-10 mm, a causa dello scarso potere di risoluzione della metodica (*cfr cap 14e*).

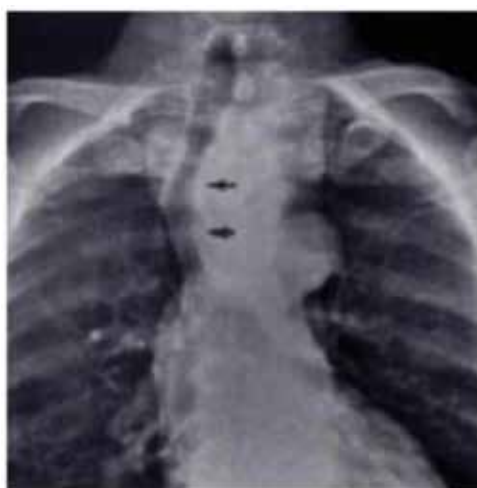


Figura 14d.1

Radiografia del torace: in postero-anteriore aumento di opacità nel torace e marcato spostamento a destra della colonna aerea della trachea (frecce).

Esofagogramma

In presenza di gozzo cervico-mediastinico, allo scopo di programmare un corretto approccio chirurgico in assenza di tecniche pesanti di diagnostica per immagini, la radiologia tradizionale può risultare utile nella valutazione dei rapporti con l'esofago di un gozzo o di una sospetta neoplasia a livello del passaggio cervico-toracico. Lo studio dell'esofago cervico-toracico viene eseguito con mezzo di contrasto (solitamente bario in sospensione o in compresse). Nell'esofagogramma normale l'esofago assume un aspetto a forma di nastro con profilo continuo e privo di deficit di riempimento. L'esofagogramma mantiene un valido ruolo nella diagnosi differenziale di pazienti con gozzo voluminoso che accusino disfagia, poiché consente di dimostrare compressioni esofagee indotte da un aumento di volume della tiroide che impronta e devia il viscere. Suggestivo è il cosiddetto "segno del forcone": l'esame diretto del torace in proiezione laterale con l'esofago opacizzato evidenzierà un'opacità toracica, corrispondente al gozzo, che impegna lo spazio tra la trachea anteriormente (visibile per l'aria al suo interno) e l'esofago posteriormente (visibile per il mezzo di contrasto).

In caso di neoplasia tiroidea localmente avanzata, l'esofagogramma può rivelare la presenza di rigidità ed irregolarità della parete nel corso del transito del bario, indizio di infiltrazione neoplastica per contiguità dell'organo.

Sia l'esame radiologico diretto che l'esofagogramma sono stati utilizzati per la loro semplicità di esecuzione ed i bassi costi. Tuttavia, poiché possono dare solo informazioni indirette su dimensioni e morfologia della ghiandola, nella stadiazione preoperatoria devono essere sostituite da tecniche più accurate, quali ecografia (*cf* cap 14a), TC o RM (*cf* cap 14e) e PET/TC (*cf* cap 14g).

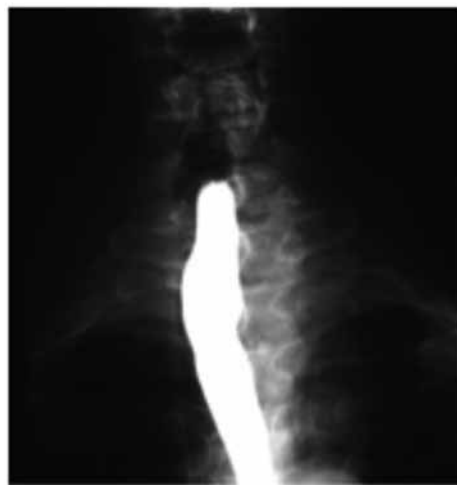

Figura 14d.2

Esofagogramma: deviazione, in assenza di compressione, della colonna di bario opacizzante l'esofago cervico-toracico in paziente con gozzo.

Bibliografia

- De Groot LJ. *Endocrinology. Adult and Pediatric. 6th Edition. Saunders Elsevier, Philadelphia 2010.*
 Ross DS. *Diagnostic approach to and treatment of thyroid nodule. www.uptodate.com (ultimo accesso 06-4-2011).*
 Mazzaferri EL. *Endocrine Tumors. Blackwell Scientific Publications, Oxford 1993.*

14e. TC e RM del collo e del mediastino

Giancarlo Bizzarri, Antonio Bianchini, Dario Valle, Filomena Graziano & Roberta Rinaldi

Aspetti generali

Tomografia computerizzata (TC) e risonanza magnetica (RM) **devono essere utilizzate solo come tecniche di secondo livello** nello studio di immagini della tiroide. Hanno tuttavia precise **indicazioni diagnostiche**:

- nei gozzi voluminosi (*cf*r cap 4), per la valutazione dell'estensione retro-sternale e dell'entità della possibile compressione o dislocazione tracheale (figura 14e.1);
 - nell'identificazione di tiroidi accessorie e nella definizione di lesioni mediastiniche di incerta origine;
 - nelle forme neoplastiche (*cf*r cap 6), per una corretta definizione dell'estensione di malattia e dei rapporti con le strutture vascolari, ai fini della pianificazione dell'intervento chirurgico.
- TC e RM sono generalmente comparabili per determinare l'anatomia della ghiandola, l'estensione della tiroide nel torace e lo spostamento delle strutture adiacenti. La decisione su **quale tecnica utilizzare** si basa su diversi fattori (tabella 14e.1). È importante ricordare che l'assenza di mdc contenente iodio rende necessaria la RM nei pazienti con tireotossicosi o allergia a mdc.

Tabella 14e.1
Elementi per la scelta fra TC e RM

	Vantaggi	Svantaggi
TC	Maggiore disponibilità Maggiore semplicità e velocità di esecuzione (TC spirale eseguita in circa 5 minuti) Minima collaborazione da parte del paziente Immagini anatomiche familiari alla maggior parte dei medici Costo sensibilmente inferiore	Esposizione a radiazioni ionizzanti Possibile necessità di mdc iodato con rischio di allergie e problemi di funzione tiroidea
RM	Esatta definizione dell'invasione vascolare o dell'interessamento delle vie aeree Assenza di radiazioni ionizzanti, vantaggiosa nei pazienti pediatrici e in caso di esami ripetuti Utilizzabile in caso di tireotossicosi (<i>cf</i> r cap 9), allergia a mdc iodati o di trattamento ablativo con radioiodio programmato nei tre mesi successivi	Minore disponibilità Minore velocità di esecuzione (30-45 minuti) Necessità di collaborazione del paziente, che deve rimanere fermo e respirare superficialmente per ottenere un <i>imaging</i> ottimale Non eseguibile in presenza di agenti ferro-magnetici all'interno del paziente (<i>pace-maker</i> , impianti uditivi, protesi fisse o <i>clip</i> chirurgiche) Non eseguibile in pazienti con claustrofobia (5-10%) Maggiore costo

Per questi motivi la TC dovrebbe essere in genere preferita in prima battuta, specialmente nei pazienti poco collaboranti, ma la RM è preferibile nella stadiazione del carcinoma della tiroide o di problemi nell'uso del mdc (*cf*r cap 6).

Tomografia computerizzata

In condizioni di base il tessuto tiroideo è discretamente visualizzato alla TC per il suo alto contenuto di iodio, che ne aumenta la densità (50-80 HU) rispetto alle altre strutture del collo. Dopo somministrazione endovenosa di mdc, tuttavia, la valutazione dei dettagli della ghiandola è più nitida e consente una migliore identificazione dei rapporti con le strutture cervicali.

Con le apparecchiature multidetettore di nuova generazione (MDCT) sono acquisite scansioni volumetriche con sezioni dello spessore di 0.5-0.6 mm e possibilità di successive ricostruzioni multiplanari (MPR). In particolare, possono ottenersi ricostruzioni *standard* su piani assiali (perpendicolari all'asse maggiore del corpo), coronali (perpendicolari all'asse antero-posteriore) e sagittali (perpendicolari all'asse latero-laterale).

In corso di esami TC del collo e del torace eseguiti per altri motivi possono essere identificati occasionalmente aumenti di volume della tiroide per patologia diffusa o focale, mono o multinodulare. Le formazioni nodulari presentano densità variabile a seconda del contenuto: bassa in caso di contenuto colloidale o cistico; medio-alta in caso di contenuto siero-emorragico, e alta in presenza di noduli calcifici. La TC, tuttavia, **non consente di discriminare alcuni parametri fondamentali per definire il rischio di malignità** dei noduli, come ipoecogenicità e caratteri dei margini (*cfr cap 5*).

Anche se la maggior parte delle informazioni necessarie per la valutazione di un gozzo retrosternale (*cfr cap 4*) può essere ottenuta senza iniezione di mdc, questo è necessario per la definizione precisa del rapporto con le strutture aeree, muscolari e vascolari del collo e del torace. La dimostrazione della continuità anatomica di una massa del mediastino superiore con la tiroide in sede cervicale dimostra che una lesione mediastinica è di origine tiroidea.

La densità alla TC di un gozzo retro-sternale è variabile, ma il riscontro di una densità maggiore rispetto al tessuto muscolare suggerisce l'origine tiroidea della lesione. Infatti, timo, linfonodi, incluso il linfoma, e tumori polmonari raramente hanno densità superiore a quella del muscolo. Calcificazioni sono presenti nel 50%-80% dei gozzi retro-sternali e possono essere puntiformi, lineari, a guscio d'uovo o amorfe. Calcificazioni grossolane possono essere presenti sia in lesioni benigne che maligne (dall'11% al 17% dei casi).

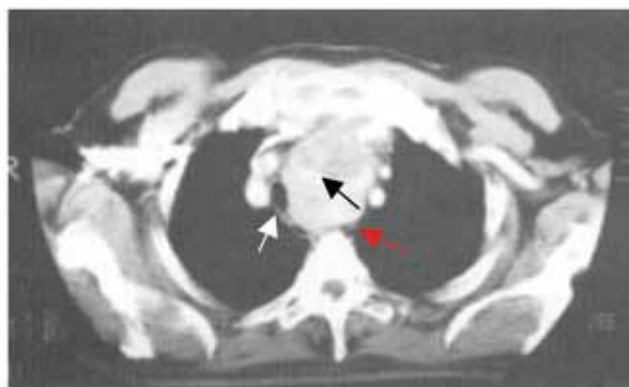


Figura 14e.1

Impiego della TC nella diagnostica del gozzo immerso

La sezione condotta con mdc a livello del mediastino superiore mostra come il gozzo (freccia nera) si estenda nel mediastino, comprimendo e spostando a destra la trachea (freccia bianca) e comprimendo l'esofago (freccia rossa) che risulta mal visualizzabile

Risonanza Magnetica

La RM evidenzia i tessuti sulla base delle loro proprietà magnetiche, e l'iniezione di mdc fornisce un'eccellente definizione delle strutture anatomiche del collo e del mediastino.

Il gozzo retro-sternale (fig 14e.2 e 3)(*cf* cap 4) si presenta come un'area di bassa, normale o aumentata intensità di segnale nelle immagini T1-pesate, mentre le cisti emorragiche hanno intensità di segnale più elevata per la presenza di prodotti di degradazione del sangue (meta-emoglobina). Le aree di eterogeneità strutturale all'interno del gozzo possono essere meglio individuate utilizzando immagini pesate in T2. Le calcificazioni all'interno dei gozzi appaiono come aree di bassa intensità di segnale.

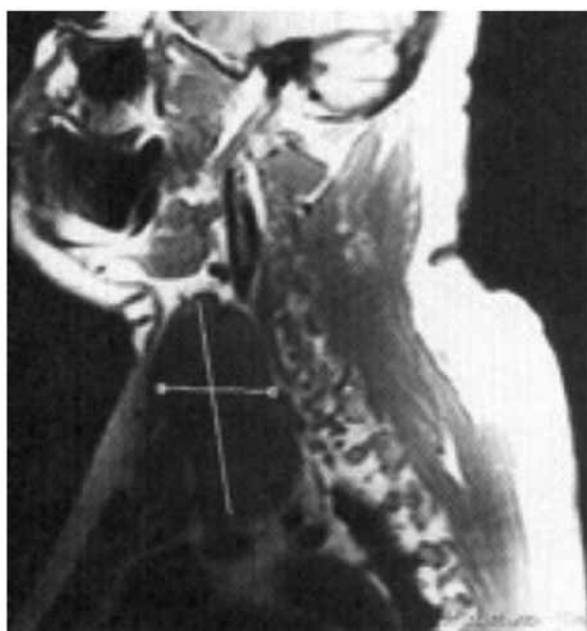


Figura 14e.2

Impiego della RM nella diagnostica delle lesioni occupanti spazio del mediastino superiore

La sezione sagittale ottenuta con la RM in T1 senza mdc dimostra una continuità fra la tiroide e la massa (linee bianche) nel mediastino che raggiunge i grossi vasi all'interno del torace

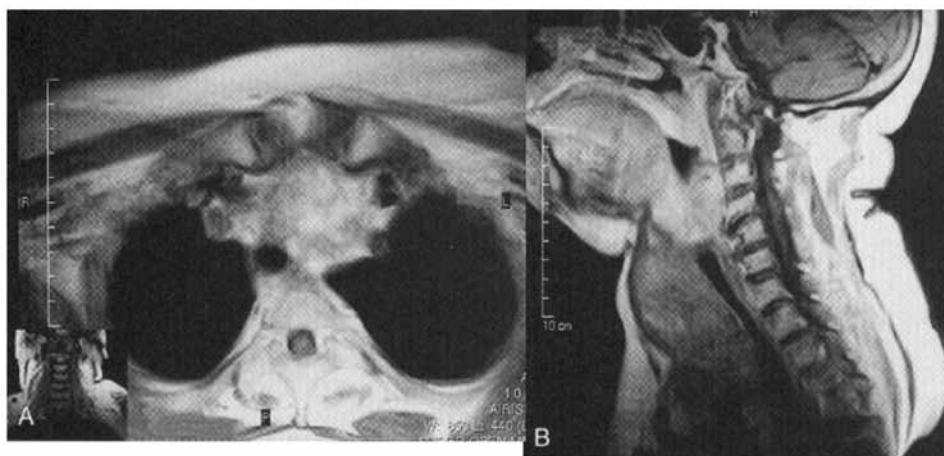


Figura 14e.3

Impiego della RM con mdc nella pianificazione pre-operatoria di voluminoso gozzo immerso

Le immagini RM T1-pesate mostrano un gozzo di grandi dimensioni ad estensione retro-sternale, visualizzato nel piano trasversale (A) e sagittale (B)

Cancro della Tiroide

Il ruolo primario di TC e RMN nella valutazione del cancro della tiroide (*cf. cap 6*) è costituito dalla stadiazione pre-operatoria e dal *follow-up* delle recidive di malattia.

Nella **stadiazione pre-operatoria** (fig 14e.4 e 5) TC e/o RM non sono necessarie di *routine*. Queste metodiche sono tuttavia indispensabili, insieme a tracheoscopia (*cf. cap 14f*) ed esofagogramma (*cf. cap 14d*), nel pianificare l'intervento chirurgico nei casi di carcinoma localmente avanzato. TC e RM forniscono, infatti, informazioni sull'invasione della cartilagine tiroidea, dell'esofago e dei grossi vasi del collo e mediastino, orientando il tipo di intervento chirurgico o evidenziando l'impossibilità di resezione chirurgica radicale.

La RM è lo studio più sensibile nell'individuare l'invasione della cartilagine tracheale, del nervo laringeo ricorrente o dell'esofago.

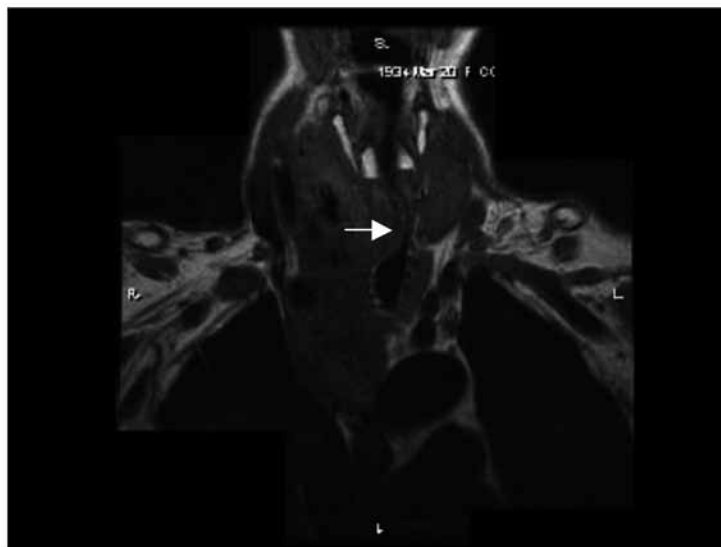
L'utilizzo ottimale di queste metodiche di immagine nel **periodo post-operatorio** richiede un tempo di attesa di 4-6 settimane, necessario al riassorbimento dell'edema post-chirurgico. L'impiego in fase precoce della RMN o della TC è di fatto limitata più ad un confronto con il quadro pre-operatorio che alla ricerca di recidive precoci, in quanto il sovrappiombamento delle fasce muscolari e del grasso cervicale rende poco attendibile l'*imaging* precoce.

Il **follow-up delle neoplasie differenziate** è basato sull'uso dell'ultrasonografia (*cf. cap 14a*) e sul dosaggio ematico della Tg (*cf. cap 12e*). Non è raro, tuttavia, che in alcuni pazienti si osservi un incremento della Tg in assenza di *imaging* positivo all'ultrasonografia e alla WBS (*cf. cap 14g.1*). In questi casi trova indicazione l'utilizzo di TC e RMN. Nessuno studio prospettico controllato ha confrontato l'accuratezza diagnostica della TC *vs* la RM nella ricerca delle metastasi del cancro della tiroide. Comunque, la RM viene utilizzata in modo preferenziale nel *follow-up* del cancro tiroideo, per evitare l'assunzione di mdc iodato.

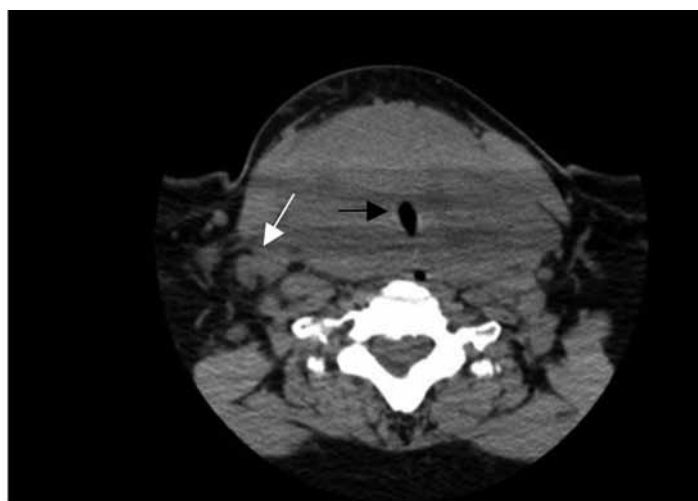
Alla RM tutti i **linfonodi** appaiono simili al muscolo nelle sequenze T1-pesate e brillanti nelle sequenze T2-pesate. Le adenopatie maligne appaiono di dimensioni aumentate (> 1 cm) e rotondeggianti, ma le caratteristiche dimensionali non rappresentano un fattore discriminante (le metastasi linfonodali possono svilupparsi in linfonodi di 4-5 mm, non riconoscibili a TC e RMN). Le microcalcificazioni delle metastasi linfonodali del PTC sono visualizzate alla TC ma non alla RM.

Se la WBS è negativa in associazione a Tg elevata, è necessario ottenere un *imaging* polmonare nella ricerca di una **disseminazione ematogena** del carcinoma tiroideo. La TC è la metodica più usata, perché dotata di una maggiore risoluzione spaziale ed in grado di evidenziare piccole nodulazioni polmonari (comunque > 5 mm). Nello studio TC del polmone può essere ottenuto un livello di risoluzione soddisfacente anche senza l'uso di mdc.

L'impiego di un inquadramento multidisciplinare rende più sensibile e specifica la ricerca delle **recidive** del cancro della tiroide, e l'applicazione di metodiche di fusione (PET/TC) permette di riconoscere anche lesioni più piccole (*cf. cap 14g.3*).

**Figura 14e.4****Impiego della RM nella stadiazione di MTC localmente avanzato**

Sezione sagittale in T1 senza mdc che dimostra una grave stenosi con iniziale infiltrazione tracheale (freccia) indotta dalla neoplasia, che è risultata inoperabile

**Figura 14e.5****Impiego della TC nella stadiazione di linfoma primitivo della tiroide**

Sezione assiale senza mdc che dimostra marcata stenosi tracheale (freccia nera) senza evidenza di invasione né dislocazione e senza infiltrazione dei grossi vasi del collo (freccia bianca)

Bibliografia

- Gharib H, Papini E, Paschke R, et al; AACE/AME/ETA Task Force on Thyroid Nodules. American Association of Clinical Endocrinologists, Associazione Medici Endocrinologi, and European Thyroid Association medical guidelines for clinical practice for the diagnosis and management of thyroid nodules *J Endocrinol Invest* 2010, 33: 1-50.
- Jennings A. Evaluation of substernal goiters using computed tomography and MR imaging. *Endocrinol Metab Clin North Am* 2001, 30: 401-14.
- Wartofsky L. *Thyroid Cancer. A comprehensive guide to clinical management*. 2nd Edition. 2005. Humana Press.
- Weber AL, Randolph G, Aksoy FG. *The thyroid and parathyroid glands. CT and MR imaging and correlation with pathology and clinical findings*. *Radiol Clin North Am* 2000, 38: 1105-29.

14f. Esame della laringe

Corrado Pedroni & Andrea Frasoldati

Indicazioni

Deve essere eseguito in tutti i pazienti sottoposti a interventi di chirurgia tiroidea (unica eccezione l'istmectomia).

- **Valutazione pre-operatoria** della motilità delle corde vocali: è necessaria per escludere una pregressa monoplegia laringea, secondaria a precedenti interventi di chirurgia cervicale e/o toracica o a compressione e/o infiltrazione da parte di processi patologici a carico della tiroide o di altri organi adiacenti al decorso dei nervi laringei.
- **Valutazione post-operatoria** (in 1° o 2° giornata): potrà evidenziare alcuni quadri patologici, conseguenza di interventi chirurgici per patologia della tiroide e/o dei linfonodi cervico-mediastinici (vedi oltre).

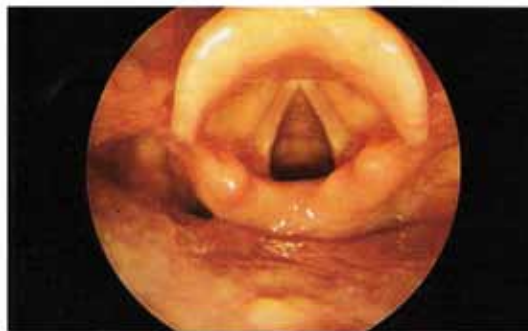

Figura 14f.1
Laringe normale

Metodi

Con qualunque metodo, la laringe deve essere esaminata sia in fonazione che in respirazione:

- **in fonazione**, le corde vocali appariranno parallele ed accollate (adduzione), le aritenoidi avvicinate da un movimento di medializzazione e rotazione;
- **in respirazione** le corde vocali saranno separate nella loro parte posteriore e unite a livello della commissura anteriore (abduzione), le aritenoidi divaricate; la glottide apparirà come un triangolo isoscele a base posteriore ed apice anteriore (figura 14f.1);
- nel passaggio dalla fonazione alla respirazione e viceversa si apprezzerà la motilità delle corde vocali vere che, normalmente, deve avvenire in modo simmetrico.

Laringoscopia indiretta (mediante specchietto laringeo)

Vantaggi: indagine semplice, rapida, non invasiva e assolutamente economica.

Limiti: difficoltà di posizionamento dello specchietto, per eventuali caratteristiche morfologiche del paziente (bocca piccola, lingua grossa), e/o vivacità dei riflessi oro-faringei, talora non controllabile anche con l'impiego di spray anestetici. In alcuni casi, la situazione

anatomica della laringe (epiglottide retroflessa o ad “omega”) può impedire la visualizzazione del piano glottico.

Laringoscopia diretta

Si utilizza quando la tecnica indiretta non risulta soddisfacente. Può essere eseguita con ottica rigida o flessibile; in entrambi i casi può essere associata una telecamera prossimale, che consente un esame **video-laringoscopico** col vantaggio di fotografare e video-registrare le immagini.

La **fibro-laringoscopia mediante ottica rigida** viene generalmente eseguita utilizzando telescopi con visione angolata a 70° o 90° e introducendo lo strumento per via orale.

Vantaggi: immagini molto nitide e luminose, ingrandite e ricche di dettagli.

Limiti:

- esame condotto in atteggiamento non fisiologico, con la bocca aperta e la lingua protrusa;
- eventuali problemi anatomici (scarsa apertura della bocca, ipertrofia della base linguale, epiglottide posteriorizzata o ad “omega”);
- eventuale eccessiva vivacità dei riflessi oro-faringei.

La **fibro-laringoscopia mediante ottica flessibile** viene generalmente condotta per via nasale.

Vantaggi:

- indagine estesa all'intero distretto ORL (da cavità nasali a laringe), con paziente in atteggiamento simile a quello fisiologico;
- può essere condotta mentre il paziente esegue movimenti respiratori, fonatori o vegetativi (tosse, deglutizione);
- buona tollerabilità anche in presenza di riflessi oro-faringei vivaci e di ostacoli anatomici bucco-faringo-laringei;
- possibilità di apprezzare i rapporti di profondità tra le diverse strutture laringee ed evidenziare sotto-slivellamenti della corda vocale paretica, non rilevabili con ottica rigida.

Limiti:

- immagini più piccole, meno definite e luminose, con notevoli differenze tra il centro e la periferia del campo visivo;
- strumentazione delicata, che richiede un'attenta manutenzione.

NB: sono oggi disponibili fibroscopi flessibili ad alta definizione, dotati sull'estremità distale di una telecamera digitale miniaturizzata, in grado di “catturare” l'immagine direttamente nelle vicinanze dell'oggetto, evitando le distorsioni generate dal suo trasferimento lungo le fibre ottiche. In questo modo si ottengono immagini di qualità simile a quelle fornite dall'ottica rigida.

NB: la **laringo-stroboscopia** (con sorgente di luce pulsata che permette di illuminare i vari istanti del movimento cordale) permette di valutare la qualità dell'avvicinamento e la simmetria delle corde vocali. Nelle paralisi laringee, consente di valutare il grado di insufficienza della fase di chiusura glottica, orientando la diagnosi differenziale tra paralisi neurogena e anchilosi crico-aritenoidea. Anche l'ottica flessibile può essere usata con luce stroboscopica, ma è richiesto un numero di fibre adeguato, con conseguente incremento del diametro dello strumento e peggioramento della *compliance*.

Quadri clinici

Paralisi unilaterale del nervo ricorrente

Si caratterizza per la fissità della corda vocale in posizione paramediana (figura 14f.2). Il deficit di motilità adduttrice della corda vocale e la conseguente incontinenza glottica sono aggravati dalla progressiva atrofia della corda paralitica, che assume una posizione sottoslivellata rispetto alla corda controlaterale.

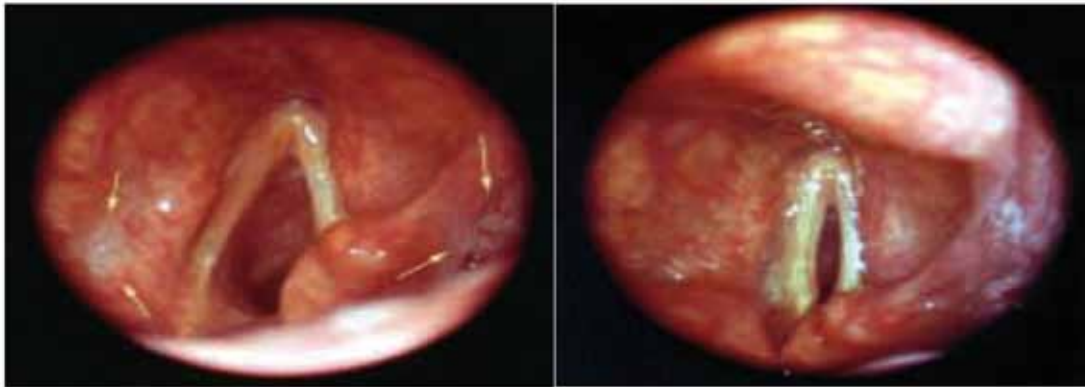


Figura 14f.2

Paralisi del nervo ricorrente destro: in respirazione (a sinistra) e in fonazione (a destra)

La paralisi ricorrente può essere **transitoria** (se il nervo non è stato sezionato, il **recupero** della motilità cordale avviene **entro 3 mesi** dall'intervento) o **permanente**. In questo caso il quadro clinico si modificherà progressivamente in seguito all'instaurarsi di una serie di fenomeni: atrofia e fibrosi dei muscoli paralizzati, anchilosi dell'articolazione crico-aritenoidea, compenso in iper-adduzione della corda vocale mobile, possibile ipertrofia compensatoria delle false corde.

L'**incidenza** di lesioni ricorrenti permanenti in seguito ad interventi sulla tiroide varia, secondo le casistiche, tra 0.3% e 5% dei casi, ma diventa del 10-15% nei casi di re-intervento per recidive neoplastiche.

La **sintomatologia** della paralisi ricorrente unilaterale è caratterizzata da disfonia, con voce tipicamente soffiata, rauca e di intensità ridotta, da diplofonia (voce bitonale), e talora da disfagia di grado lieve, prevalentemente per i liquidi. Nelle forme monolaterali non sono presenti sintomi respiratori, se non in situazioni di particolare sforzo respiratorio e fonatorio.

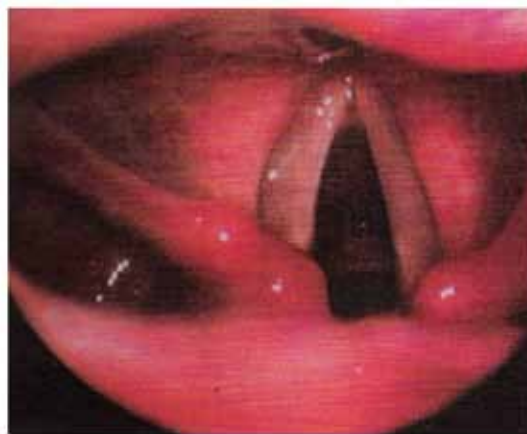

Figura 14f.3

Paralisi associata del nervo ricorrente sinistro e del ramo esterno del nervo laringeo superiore sinistro

Paralisi unilaterale associata del nervo ricorrente e del ramo esterno del nervo laringeo superiore

Accentua la gravità della sofferenza funzionale della corda vocale paralitica, per compromissione della funzione tensoria e adduttrice del muscolo crico-tiroideo, innervato dal ramo esterno del nervo laringeo superiore. Ne consegue una paralisi cordale con lateralizzazione più accentuata della corda vocale, che assume una posizione intermedia o in abduzione (figura 14f.3).

Clinicamente si caratterizza per voce molto rauca, soffiata e spesso francamente diplofonica, con comparsa di «falsetto», e lieve disfagia per i liquidi.

Paralisi bilaterale del nervo ricorrente

Vi è fissità di entrambe le corde vocali in posizione paramediana (figura 14f.4). In questo caso alla disфонia si associa **dispnea** inspiratoria che domina il quadro clinico, con particolare evidenza durante gli sforzi o nel corso di eventuali processi flogistici dell'apparato respiratorio. In laringoscopia, si evidenzia, in espirazione, una fenditura glottica di 2-3 mm, mentre, in ispirazione profonda, le corde vocali si accollano sulla linea mediana, perché risucchiate all'interno per la pressione negativa. Pertanto, questi pazienti imparano a compensare la dispnea con una respirazione superficiale e, durante la fonazione, hanno necessità di frequenti rifornimenti di aria. L'eventuale contemporaneo interessamento del ramo esterno dei nervi laringei superiori può migliorare la ventilazione, anche se a svantaggio della fonazione.

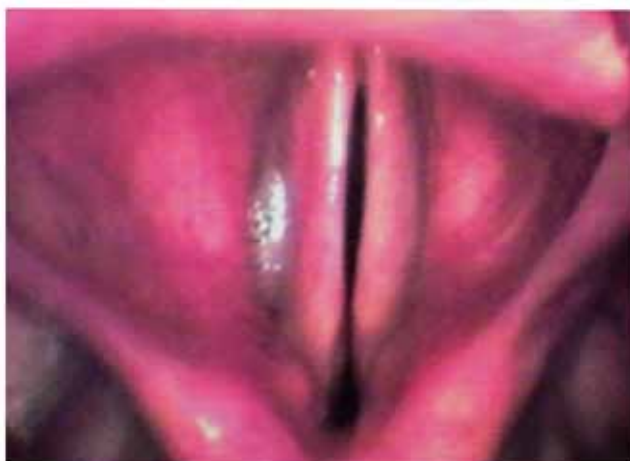

Figura 14f.4
Paralisi ricorrente bilaterale in posizione paramediana

Bibliografia

- Sulica L, Blitzer A. *Vocal fold paralysis*. Springer, Berlin Heidelberg New York, 2005.
- Füstös R, Ricci Maccarini A, Magnani M, Radici M. *Le indagini clinico-strumentali pre- e post-operatorie*. In: *Fonochirurgia Endolaringea*, Pacini Ed, 1997.
- Pieri F, Ricci Maccarini A, Stomeo F, et al. *Metodiche di esame endoscopico della laringe*. In: *La Videolaringoscopia*, AOOI, XXXII Convegno Nazionale di Aggiornamento, 2008.

14g. Tecniche per il follow-up del carcinoma e la localizzazione di metastasi

Luca Giovanella, Alberto Baroli & Nadia Cremonini

14g.1 Scintigrafia corporea totale (WBS)

Il WBS con radioiodio è importante nel monitoraggio dei pazienti affetti da DTC (*cap 6a*), per la verifica dell'ablazione del residuo tiroideo post-chirurgico e per l'identificazione della recidiva locale o della sede della malattia metastatica.

Indicazioni

Primo controllo a 6-12 mesi dopo l'ablazione. L'impiego del WBS diagnostico è indicato nei pazienti con:

1. titoli elevati di Ab anti-Tg (*cap 12e*) o con Tg non immunoreattiva (*cap 12e*);
2. alto e medio rischio di persistenza di malattia;
3. ampio residuo documentato con la scintigrafia post-ablativa (i.e. captazione > 2%).

Negli altri casi il suo impiego è da considerare opzionale.

Elevazione della Tg sierica, on L-T4 o stimolata, in corso di follow-up per DTC. Lo studio WBS con radioiodio è fondamentale in questa situazione, anche se la sua sensibilità può risultare bassa in presenza di recidive di piccole dimensioni o se la neoplasia ha una ridotta capacità di captare il ^{131}I . È ancora discusso l'impiego di attività diagnostiche (i.e. 185 MBq) o terapeutiche (i.e. 3.7 GBq) di radioiodio:

- **WBS diagnostica:** una positività fornisce informazioni non solo su sede ed entità della recidiva, ma anche importanti informazioni sulle sue caratteristiche funzionali, consentendo di impostare un più corretto *iter* diagnostico-terapeutico.
- **WBS terapeutica:** la somministrazione di attività terapeutiche di ^{131}I aumenta la sensibilità dell'esame, tratta la malattia iodio-sensibile e definisce la iodio-negatività nei casi di assente captazione.

Pertanto, in particolari circostanze (i.e. in presenza di importanti aumenti della Tg) **può essere giustificato somministrare direttamente un'attività terapeutica senza una previa WBS diagnostica.**

Preparazione

Il paziente deve essere istruito circa la necessità di **evitare per 2 settimane alimenti contenenti iodio** (tabella 14g.1.1), nonché farmaci o prodotti iodati e mezzi di contrasto radiologici (tabella 14g.1.2). Nei casi dubbi di espansione del *pool* iodico può essere utile la determinazione della ioduria (*cap 12g*), che dovrebbe essere < 150 µg/L.

Tabella 14g.1.1
Elenco dei cibi ad elevato contenuto di iodio

Sale iodato, sale marino (può essere utilizzato sale non iodato)
Latticini (latte, formaggio, panna, yogurt, burro, gelato)
Uova e maionese
Alimenti di origine marina (pesce, crostacei, molluschi, alghe)
Cibi contenenti i seguenti additivi: carragen, agar-agar, algin
Cibi insaccati o salati
Pane contenente conservanti iodati
Alimenti e farmaci contenenti coloranti rossi (E127: eritrosina)
Cioccolato (per il contenuto di latte), tè
Prodotti a base di soia
Evitare ristoranti (per la difficoltà di stabilire se viene utilizzato sale iodato)

Tabella 14g.1.2
Prodotti contenenti iodio

Farmaco o prodotto	Tempo di sospensione consigliato
Multivitaminici (contenenti iodio)	7 giorni
Espettoranti, soluzioni di Lugol, prodotti a base di alghe marine, prodotti dimagranti contenenti iodio, disinfettanti, lavande vaginali, dentifrici e colluttori iodati, tinture per capelli, creme anti-cellulite a base di iodio o prodotti iodati, tintura di iodio	3 settimane
Mezzi di contrasto radiografici idrosolubili	4 settimane
Mezzi di contrasto radiografici liposolubili (oggi usati raramente)	alcuni mesi
Amiodarone	3-6 mesi

È necessario ottenere concentrazioni sieriche di TSH > 30 mUI/L prima della somministrazione del radioiodio. La stimolazione del TSH può avvenire mediante sospensione della terapia con L-T₄ per 3-4 settimane o, alternativamente, può essere impiegato rhTSH (*cf. cap 13a*).

Esecuzione ed interpretazione

Lo studio WBS deve essere eseguito con gamma-camere a doppia testa, equipaggiate con collimatori per alta energia (dedicati) e, quando possibile, completato con scansioni ibride SPECT/TC del distretto cervico-mediastinico. La tabella 14g.1.3 illustra le modalità di esecuzione in relazione al tipo di stimolazione del TSH.

L'interpretazione della scintigrafia richiede una buona conoscenza dei meccanismi fisiopatologici di accumulo del radioiodio e della sua biodistribuzione fisiologica (figura 14g.1.1, 14g.1.2 e 14g.1.3).

Tabella 14g.1.3
Esecuzione scintigrafia corporea totale

	Endogena	Esogena
Stimolazione TSH	3-4 settimane di sospensione della terapia con L-T4	2 iniezioni i.m. di 0.9 mg di rhTSH a distanza di 24 ore
Attività somministrata	¹³¹ I: 74-185 MBq per os ¹²³ I (in alternativa): 74 MBq	24 ore dopo la 2° somministrazione di rhTSH: ¹³¹ I: 74-185 MBq per os ¹²³ I (in alternativa): 74 MBq
Esecuzione WBS	¹³¹ I: dopo 48-72 ore ¹²³ I (in alternativa): dopo 24 ore	¹³¹ I: dopo 48 ore

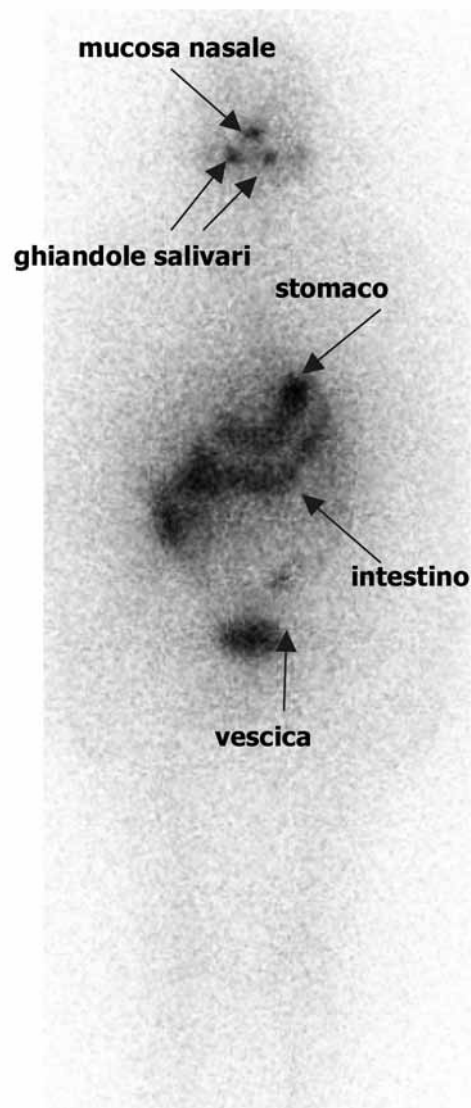


Figura 14g.1.1
WBS con ¹³¹I: biodistribuzione normale

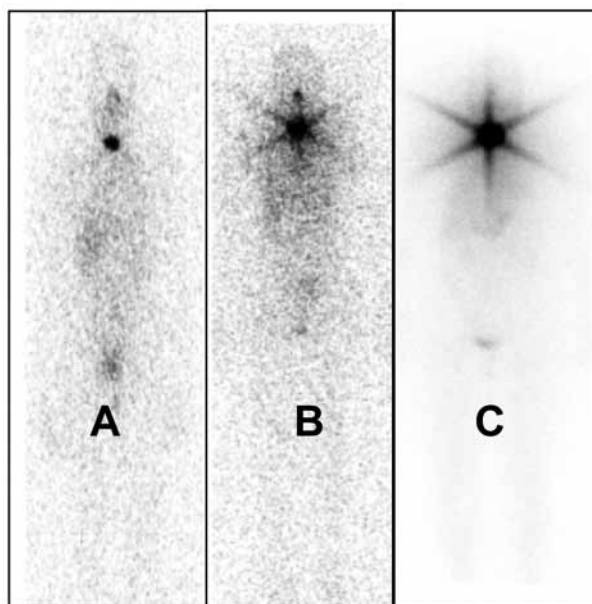


Figura 14g.1.2
WBS con ^{131}I : residui tiroidei (A-C)

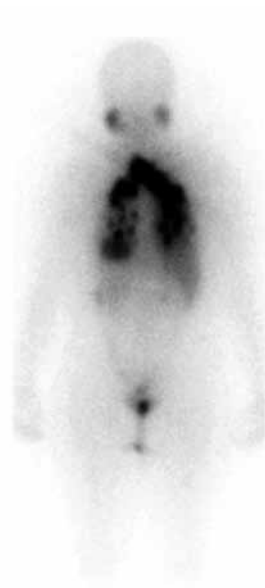

Figura 14g.1.3
WBS con ^{131}I : metastasi linfonodali (compartimento VI) e polmonari bilaterali

I risultati falsi-positivi, complessivamente rari, vengono ulteriormente ridotti dall'uso delle scansioni SPECT/TC (figura 14g.1.4), che consentono anche una precisa localizzazione delle aree di captazione patologica, facilitando il *planning* terapeutico.

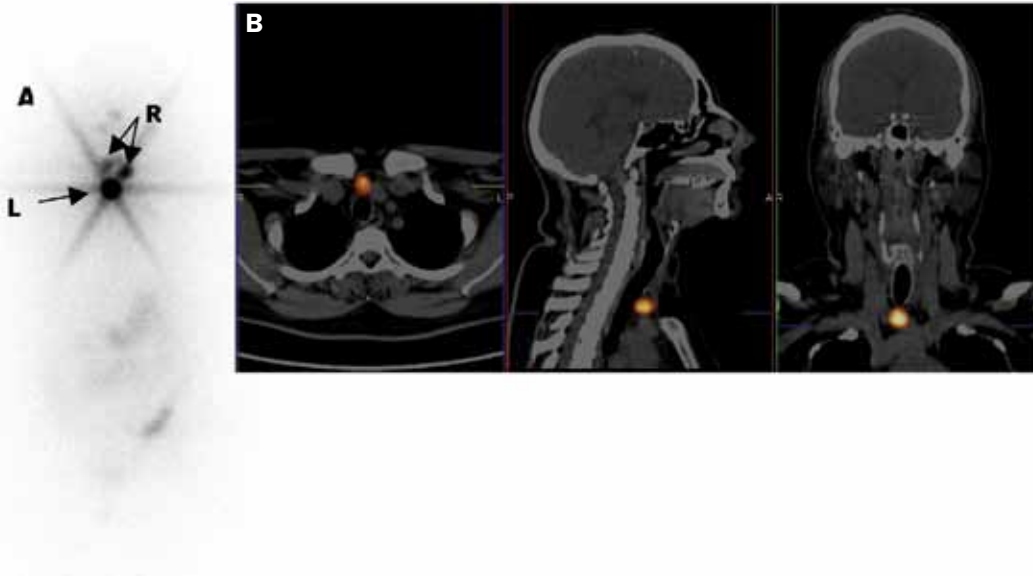


Figura 14g.1.4.
WBS (A) e SPECT/TC (B) con ^{131}I : residuo tiroideo (R) e metastasi linfonodale (compartimento VI)(L)

14g.2 Tomografia ad emissione di positroni

I tomografi integrati PET/TC permettono una precisa localizzazione anatomica dell'immagine funzionale, migliorando specificità ed accuratezza rispetto agli studi con tomografi PET *stand-alone* (attualmente non più utilizzati). L'utilizzo della PET/TC nel *follow-up* dei tumori tiroidei (*cf* cap 6), prevede principalmente l'impiego del tracciante 2-desossi-2-[^{18}F]-fluoro-desossiglucosio (FDG):

- DTC e MTC in genere presentano un basso indice di proliferazione e ridotta captazione di FDG;
- la sensibilità dell'*imaging* con ^{18}F -FDG aumenta sensibilmente nei tumori più aggressivi (i.e. Ki-67 > 2%) e con minore differenziazione, che hanno una ridotta o assente captazione di iodio (**fenomeno *flip-flop***).

Altri traccianti, da utilizzare in casi selezionati, sono: ^{124}I -ioduro, ^{18}F -fluoro-DOPA, analoghi della somatostatina marcati con ^{68}Ga .

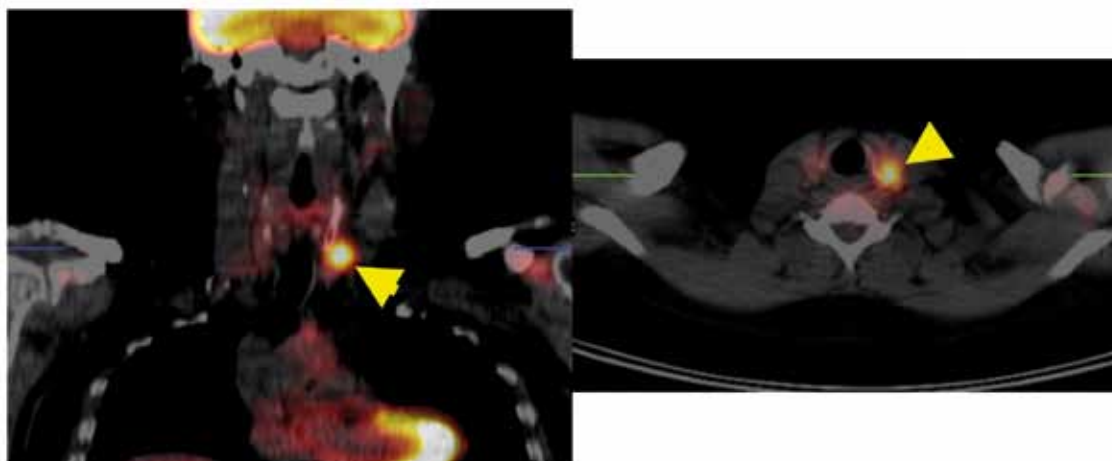


Figura 14g.2.1

PET/TC con ^{18}F -FDG: rilievo incidentale di nodulo tiroideo lobare sinistro FDG-attivo. Istologia: PTC. Sezione coronale (sin) e transassiale (dx).

^{18}F -FDG-PET/TC

Carcinoma tiroideo differenziato (*cfr cap 6a*)

Le **indicazioni** in questa patologia sono le seguenti.

- **Localizzazione** di malattia nei pazienti con Tg elevata e WBS post-terapia con ^{131}I negativa, sia a livello loco-regionale (figura 14g.2.2), sia a distanza. NB: la PET/TC presenta maggiore accuratezza *vs* TC per le metastasi di tessuti molli e parenchimali, permettendo di modificare la strategia terapeutica in circa il 50% dei pazienti.
- **Localizzazione** di malattia nei pazienti con Ab anti-Tg (*cfr cap 12c*) persistentemente elevati e/o con titolo in incremento: sensibilità 75%, specificità 87%.
- **Valutazione prognostica** nei pazienti con metastasi, per identificare quelli a maggiore rischio di rapida progressione e mortalità e rivalutare le opzioni terapeutiche (terapie sistemiche, embolizzazione, radioterapia esterna, terapie multimodali integrate).
- Nei pazienti con metastasi FDG-positive: **verifica della risposta** a terapie sistemiche o locali per malattia localmente avanzata o metastatica.



Figura 14g.2.2
PET/TC con ^{18}F -FDG

PTC: incremento della Tg con ecografia del collo negativa. Rilievo di adenopatia FDG-attiva in area II profonda sinistra. Istologia: metastasi da PTC.

NB: i dati disponibili **non** dimostrano un significativo impatto clinico (i.e. modifica della decisione terapeutica) della **stimolazione con rhTSH** prima dell'esame PET/TC rispetto ai dati ottenuti con TSH soppresso.

Carcinoma a cellule di Hürthle, insulare ed anaplastico (cfr cap 6b)

La PET/TC con ^{18}F -FDG presenta sensibilità diagnostica superiore a quella di US (cfr cap 14a), TC o RM (cfr cap 14e) e WBS con ^{131}I (cfr cap 14g.1), ed è attualmente proposta sia in fase di valutazione diagnostica e *work-up* (dove modifica il piano terapeutico in circa il 50% dei casi), che nel *follow-up* (figure 14g.2.3 e 14g.2.4).

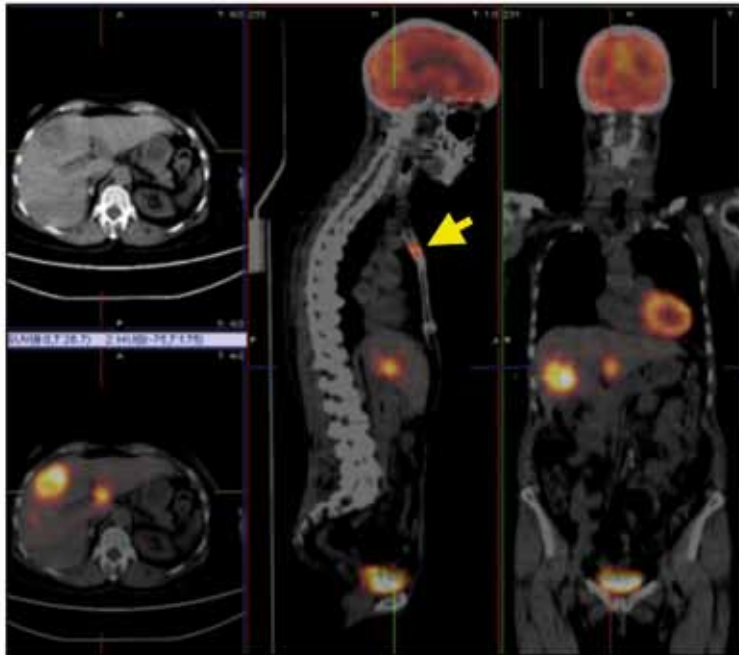


Figura 14g.2.3
PET/TC con ^{18}F -FDG

Carcinoma follicolare oncocitico: metastasi FDG-attive a livello epatico e sternale (freccia)

Carcinoma midollare della tiroide (cfr cap 6b)

La *performance* della ^{18}F -FDG-PET in caso di positività è:

- con CT (cfr cap 12f) > 400 pg/mL: sensibilità 69%, specificità 77%;
- con CT > 1000 pg/mL: sensibilità 78%, specificità 95%;
- con Ki-67 > 2.0%: sensibilità 65%, specificità 90%.

L'esame va effettuato anche se il tempo di raddoppio della CT è < 12 mesi.

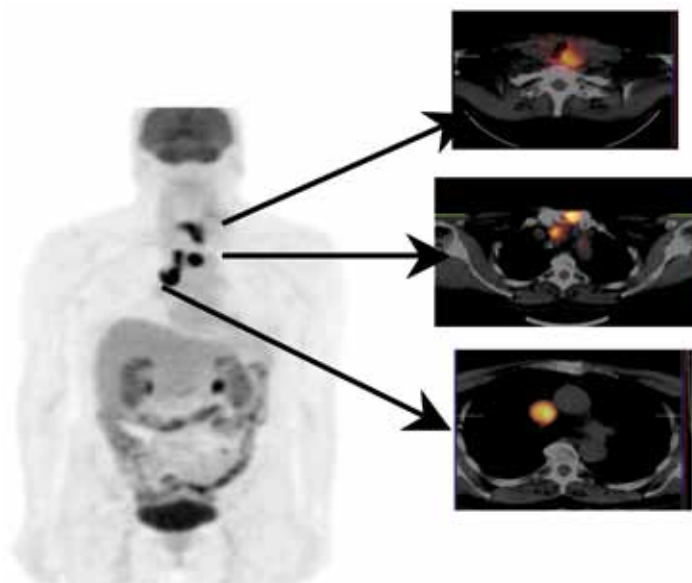


Figura 14g.2.4
PET/TC con ^{18}F -FDG

Carcinoma tiroideo anaplastico: invasione loco-regionale

Traccianti alternativi

^{124}I -PET/TC

L'utilizzo di PET/TC con iodio-124 è promettente, ma è attualmente limitato a *trial* clinici e studi dosimetrici per il trattamento di forme metastatiche iodo-captanti di DTC.

[^{68}Ga -analoghi della somatostatina]-PET/TC (DOTANOC, DOTATATE)

Analogamente alla scintigrafia con ^{111}In -pentetreotide, valuta l'espressione dei recettori della somatostatina (tipo 2A) e può essere utilizzata all'interno di *trial* clinici e studi dosimetrici per il trattamento radio-recettoriale con ^{90}Y - o ^{177}Lu -DOTATOC di forme metastatiche di DTC o MTC. NB: poichè l'emivita del tracciante PET è decisamente più rapida rispetto al ^{111}In -pentetreotide, la valutazione della cinetica del tracciante all'interno delle lesioni tumorali (rilevante ai fini dosimetrici) è più accurata con la metodica scintigrafica.

[^{18}F -DOPA]-PET/TC

Dimostra *performance* superiori alla ^{18}F -FDG-PET/TC nei pazienti con MTC e livelli di CT < 1000 pg/mL e/o con tempo di raddoppio più lento (NB: è possibile un fenomeno *flip-flop* tra questi due traccianti). In particolare, per valori di CT > 150 pg/mL, è stata documentata una sensibilità del 100% (anche le linee guida ATA 2009 raccomandano l'impiego di tecniche di *imaging*, oltre alla US, per livelli post-operatori di CT > 150 pg/mL), mentre per valori di CT < 60 pg/mL non sono stati documentati veri positivi. Infine, permette di modificare il piano terapeutico in circa il 30% dei pazienti.

14g.3 TC e RM

I moderni apparecchi **TC multistrato** consentono di ridurre in maniera notevole i tempi di scansione, con beneficio sia in termini di *comfort* per il paziente, che di miglioramento della qualità delle immagini. Con questi apparecchi, inoltre, è possibile la ricostruzione delle immagini anche sugli altri piani spaziali (coronali, sagittali e obliqui). Deve essere tuttavia considerato che l'acquisizione volumetrica comporta una non trascurabile esposizione alle **radiazioni ionizzanti**, che rende necessaria un'attenta valutazione del rapporto costo/beneficio e un'accurata ottimizzazione del protocollo tecnico impiegato.

La **RM** consente di differenziare i tessuti cervicali senza l'uso di mdc ed evita le interferenze ossee nello studio della regione retro-sternale; **non può essere impiegata**, tuttavia, **per lo studio** della regione toracica e, in particolare, **polmonare**.

Carcinoma tiroideo differenziato (*cfr cap 6a*)

L'impiego della tecniche di *imaging* tomografico morfologico (TC e/o RM) nel corso del *follow-up* del DTC è limitato a casi selezionati o in pazienti in fase avanzata. È fondamentale per una corretta valutazione dell'estensione loco-regionale della malattia, per verificare i rapporti anatomici con le altre strutture (regione retro-faringea, vie aeree o digestive, mediastino), ai fini di un trattamento chirurgico, radioterapico o radio-interventistico.

TC: molto sensibile nella diagnosi di metastasi polmonari, ma viene più spesso eseguita, attualmente, nel contesto di una indagine integrata PET/TC. NB: è importante **evitare l'impiego di mdc iodato qualora sia ipotizzabile una terapia con radioiodio nei 2 mesi successivi**.

RM: utile nello studio del rachide, in caso di sospette metastasi vertebrali (valutazione compromissione midollare) o cerebrali e nella diagnosi differenziale di sospette lesioni epatiche.

Carcinoma midollare tiroideo (*cfr cap 6b*)

Le tecniche di *imaging* morfologico rivestono un'importanza fondamentale nella pianificazione chirurgica e nel *follow-up* dei pazienti affetti da MTC.

Pianificazione chirurgica nei pazienti con elevata calcitonina pre-operatoria (> 400 pg/mL):

- TC multistrato collo, mediastino e torace;
- TC trifasica con mdc del fegato (oppure RM con mdc del fegato).

Localizzazione di malattia nei pazienti in *follow-up* post-chirurgico con CT > 150 pg/mL:

- TC multistrato collo, mediastino e torace;
- TC trifasica con mdc del fegato (oppure RM con mdc del fegato);
- RM rachide e pelvi (+ scintigrafia ossea).

Bibliografia

- Cooper DS, Doherty GM, Haugen BR, et al. Revised American Thyroid Association management guidelines for patients with thyroid nodules and differentiated thyroid cancer - The American Thyroid Association (ATA) guidelines taskforce on thyroid nodules and differentiated thyroid cancer. *Thyroid* 2009, 19: 1-48.
- Wong KK, Zarzebsky N, Cahill JM, et al. Incremental value of diagnostic ¹³¹I SPECT/CT fusion imaging in the evaluation of differentiated thyroid carcinoma. *Am J Roentgenol* 2008, 191: 1785-94.
- Robbins RJ, Wan Q, Grewal RK, et al. Real-time prognosis for metastatic thyroid carcinoma based on 2-[¹⁸F]fluoro-2-deoxy-D-glucose-positron emission tomography scanning. *J Clin Endocrinol Metab* 2006, 91: 498-505.
- Leboulleux S, Schroeder PR, Busaidy NL, et al. Assessment of the incremental value of recombinant thyrotropin stimulation before 2-[¹⁸F]-fluoro-2-deoxy-D-glucose positron emission tomography/computed tomography imaging to localize residual differentiated thyroid cancer. *J Clin Endocrinol Metab* 2009, 94: 1310-6.
- Iten F, Muller B, Schindler C, et al. [⁹⁰Yttrium-DOTA]-TOC response is associated with survival benefit in iodine-refractory thyroid cancer. *Cancer* 2009, 115: 2052-62.
- Kloos RT, Eng C, Evans DB, et al. Medullary thyroid cancer: management guidelines of the American Thyroid Association. The American Thyroid Association Guidelines task force. *Thyroid* 2009, 19: 565-612.
- Bebeshti M, Pösher S, Vali R, et al. The value of ¹⁸F-DOPA PET-TC in patients with medullary thyroid carcinoma: comparison with ¹⁸F-FDG PET-TC. *Eur Radiol* 2009, 19: 1425-34.
- Luster M, Karges W, Zeich K, et al. Clinical value of ¹⁸F-fluorine-fluorodihydroxyphenilalanine positron emission tomography/computed tomography in the follow-up of medullary thyroid carcinoma. *Thyroid* 2010, 20: 527-33.

14h. Ago-biopsia della tiroide

Enrico Papini, Giancarlo Bizzarri, Antonio Bianchini & Dario Valle

La biopsia della tiroide è la procedura dotata di maggiore accuratezza diagnostica per l'inquadramento della patologia nodulare della tiroide (*cf. cap 5*). La sua esecuzione dovrebbe essere **condotta sotto guida ecografica anche nei noduli palpabili** della tiroide, perché consente una maggiore accuratezza nell'esecuzione del prelievo, fornisce materiale di migliore qualità e riduce il rischio di complicanze. L'aspirazione con ago sottile (FNA) rappresenta la tecnica di scelta nella pratica clinica, mentre la biopsia con ago tranciante (*core-needle biopsy*) deve essere ristretta a circostanze selezionate.

Ago-aspirato (FNA)

Preparazione del paziente e dei materiali

La procedura deve essere chiaramente **descritta** al paziente prima dell'esecuzione, perché la sua cooperazione è indispensabile per la buona riuscita dell'esame. In particolare, il paziente dovrà essere rassicurato circa il basso rischio di complicanze e la breve durata del dolore locale e dovrà essere istruito a non esercitare contrazioni muscolari, parlare o deglutire durante la procedura.

È necessario avere conferma della mancata assunzione di aspirina, anti-aggreganti, anti-coagulanti e dell'assenza di altre condizioni emorragiche.

Prima di iniziare la FNA, il paziente deve leggere e firmare un **consenso informato** scritto. Esso deve descrivere con parole ben comprensibili i possibili **rischi** (dolore locale, ematoma profondo, ecchimosi cutanea) e i **limiti** della FNA (possibilità di falsi positivi o falsi negativi citologici e di un prelievo inadeguato che rende necessaria la ripetizione dell'ago-aspirato).

Il modulo per la **richiesta** di esame citologico da allegare al campione deve specificare:

- sede e dimensioni del nodulo;
- elementi anamnestici, clinici o ecografici di sospetto per malignità;
- presenza, entità e caratteri di eventuale componente fluida;
- stato funzionale e autoimmunitario della tiroide;
- eventuale trattamento farmacologico o radiante, in atto o pregresso.

Dopo aver eseguito un'attenta palpazione della ghiandola, il paziente deve essere posto in **posizione** supina, con un sottile cuscino sotto le spalle e con il collo iperesteso e ben esposto. La cute deve essere disinfettata con un preparato non irritante, che possa svolgere funzione accoppiante per la sonda ecografia (per esempio Desogen diluito). L'ambiente deve essere tranquillo, con una illuminazione del collo che lasci in penombra lo schermo dell'ecografo e uno spazio adeguato per l'apparecchio ecografico, per l'operatore che esegue la manovra e per un'infermiera. Quest'ultima dovrà preparare in anticipo sei vetrini, con annotati i dati anagrafici del paziente e la sede del prelievo e avere a disposizione, in caso occorrono, le provette per i dosaggi sul liquido di lavaggio dell'ago (Tg, CT o PTH, secondo necessità clinica).

Procedura di esecuzione e allestimento dei preparati

Senza anestesia locale, si inserisce con movimento gentile ma deciso nella lesione tiroidea in esame un ago di calibro 23–27 gauge (G) connesso a una siringa di plastica monouso da 20 mL. L'impiego di un'impugnatura metallica (tipo Cameco) in cui alloggiare la siringa è di aiuto nella esecuzione della manovra (fig 14h.1).

È consigliabile che la procedura venga eseguita con l'ausilio di un ecografo:

- nella procedura **eco-assistita**, si inserisce un comune ago monouso 23 G nel punto del collo corrispondente alla parte centrale della sonda posizionata sulla verticale della lesione (figura 14h.2);
- nella procedura **eco-guidata**, c'è un dispositivo di guida connesso alla sonda ecografica e si usa un ago spinale 21-23 G di 75–90 mm di lunghezza (figura 14h.3).

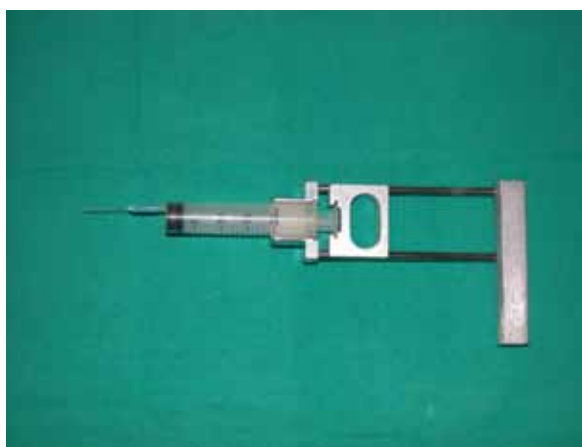

Figura 14h.1
Siringa montata su impugnatura

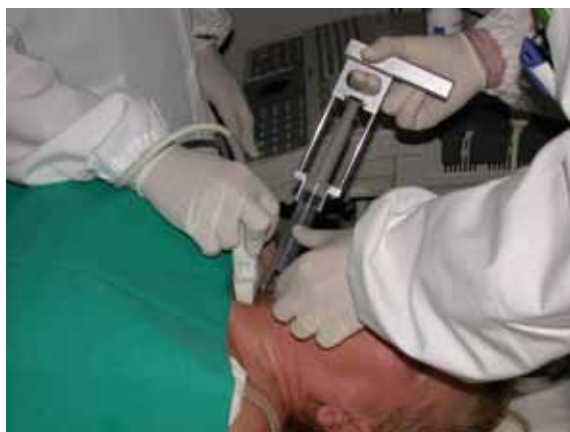

Figura 14h.2
Procedura eco-assistita

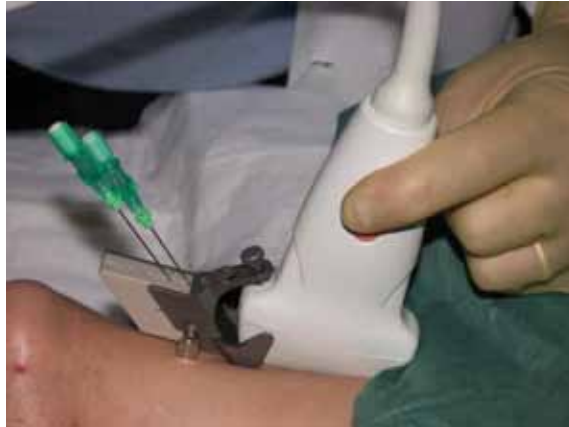

Figura 14h.3
Procedura eco-guidata

In ambedue i casi è importante che la traiettoria scelta per raggiungere la lesione non intercetti le strutture vitali rilevate dalla scansione ecografica e che quest'ultima sia in grado di seguire in modo costante il progresso della punta dell'ago attraverso i tessuti.

1. Accertare il **posizionamento** della punta dell'ago nella lesione bersaglio.
2. Eseguire rapidi movimenti di va e vieni all'interno del nodulo, mentre si esercita una moderata suzione retraendo parzialmente il pistone della siringa (il monitoraggio ecografico deve verificare che i movimenti non facciano fuoriuscire la punta dell'ago dal bersaglio).
3. Alla comparsa, dopo alcuni secondi, del materiale aspirato all'interno del cono dell'ago, cessare immediatamente la suzione e retrarre l'ago.
4. Rimuovere l'ago dalla siringa.
5. Riempire parzialmente la siringa di aria.
6. Ricollegare l'ago alla siringa.
7. Spingere gentilmente il pistone in maniera che una piccola goccia dell'ago-aspirato venga appoggiata su diversi vetrini.

Le fasi numerate devono essere ripetute per ogni nodulo di cui si sia programmata l'ago-aspirazione.

I **preparati** vengono **allestiti** strisciando fra due vetrini la goccia di materiale con un movimento orizzontale continuo (figura 14h.4).



Figura 14h.4

Procedura per l'allestimento dei preparati

In alto a sinistra si rimuove l'ago e si introduce aria nella siringa (fasi 4 e 5); in alto a destra si appoggia la goccia di sangue sul vetrino (fase 7); in basso a sinistra si striscia il vetrino; in basso a destra si fissa il vetrino con alcool spray.

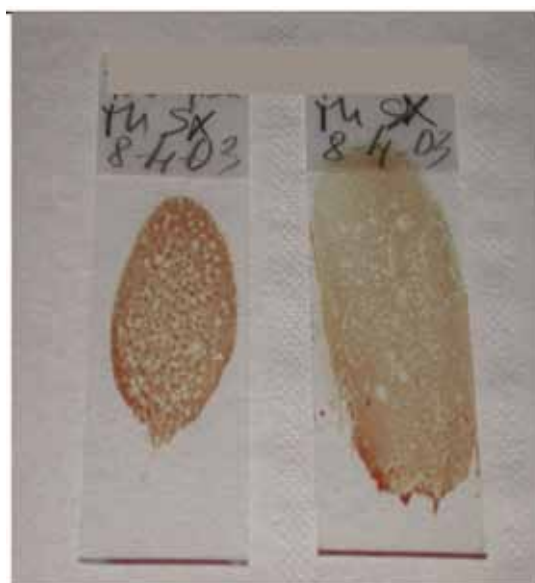

Figura 14h.5

Vetrino strisciato: correttamente (a sinistra) e scorrettamente (a destra).

Lo striscio deve essere uniforme e non troppo spesso, senza che il materiale raggiunga la periferia del vetrino per evitare la dispersione delle cellule. Subito dopo lo striscio, parte dei vetrini viene **fissata** in alcool (per immersione o con preparato alcoolico spray) per la colorazione di Papanicolaou (figura 14h.5), mentre parte viene lasciata essiccare all'aria per la colorazione di Giemsa.

In alternativa, è possibile spruzzare direttamente con la siringa il materiale prelevato in un recipiente contenente una soluzione per sistemi automatizzati di esame citologico (**Thin Prep**). Questi campioni sono successivamente allestiti dal laboratorio in preparati monostrato su

un unico vetrino, dopo l'eliminazione degli elementi di contaminazione ematica. Questa procedura minimizza le imprecisioni nel prelievo e nell'allestimento del campione, ma non consente la valutazione della colloide e delle aggregazioni cellulari.

In genere vengono eseguiti da 2 a 4 prelievi su aree diverse di ciascun nodulo, in rapporto alla qualità e quantità del materiale prelevato. Il prelievo iniziale viene eseguito con aghi di 23–25 G.

In caso di noduli vascolarizzati o con componente fluida all'esame ecografico o dopo un prelievo iniziale con contaminazione ematica, è opportuno ripetere il prelievo senza suzione con ago da 27 G. In caso di pseudo-cisti tiroidee a contenuto fortemente vischioso, per ottenere il drenaggio del fluido possono essere utilizzati aghi più spessi, fino a un calibro di 19 G (figura 14h.6).

Al termine di ciascun prelievo applicare per alcuni secondi una gentile **pressione** con una garza sterile sulla sede della puntura, in modo da evitare il formarsi di ecchimosi o di ematoma intra-capsulare. Previa copertura con cerotto del punto di iniezione, il paziente viene dapprima posto lentamente a sedere e quindi aiutato ad assumere la stazione eretta.

In assenza di dolore o di ematomi di rilievo ecografico, è possibile l'immediato ritorno a casa o al lavoro, con l'istruzione ad assumere un blando analgesico (paracetamolo o chetoprofene) in caso di persistenza del fastidio cervicale. Nei rari casi in cui venga documentato un **ematoma intra-capsulare**, il paziente dovrà essere rassicurato, istruito ad esercitare una ferma compressione locale per 15-30 minuti e quindi riesaminato ecograficamente per documentare l'iniziale riassorbimento dello spandimento emorragico.

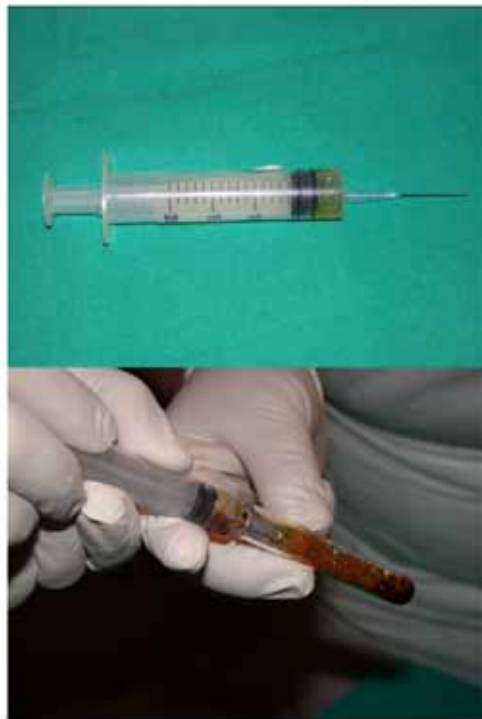

Figura 14h.6
Gestione del fluido aspirato da pseudo-cisti

Determinazioni ormonali su liquido di lavaggio dell'ago

La FNA sotto guida ecografica è una manovra dotata di buona accuratezza diagnostica per le recidive locali o le secondarietà linfonodali da carcinoma tiroideo e, in minor misura, per la diagnosi di adenoma paratiroideo in lesioni di dubbia interpretazione. La combinazione dell'esame citologico sull'ago-aspirato con la determinazione di Tg (*cf*r cap 12e), CT (*cf*r cap 12f) o PTH (in rapporto al quesito diagnostico) sul liquido di lavaggio dell'ago consente, tuttavia, di accrescere sensibilità e specificità della procedura.

Subito dopo l'espulsione del materiale sui vetrini, per l'esame citologico, l'ago con cui è stata effettuata la biopsia viene usato per aspirare da una provetta sterile 1 mL di soluzione fisiologica 0.9%, che verrà poi riespulso e riaspirato più volte in maniera da sciacquare bene la siringa. Su tale campione verrà poi effettuata, con le usuali procedure di laboratorio, la determinazione dell'analita di interesse clinico.

Nelle adenopatie secondarie da DTC (*cf*r cap 6a) i livelli di Tg sono marcatamente elevati e comunque nettamente superiori rispetto ai valori circolanti (in genere nell'ambito di 100–10.000 ng/mL). **Il riscontro di valori elevati di Tg sul liquido di lavaggio dell'ago è fortemente predittivo di secondarietà, anche in presenza di un preparato citologico inadeguato ai fini diagnostici.** Nei pazienti trattati con dosi ablative di radioiodio i valori possono essere meno elevati a causa della parziale atrofia linfonodale, ma sono comunque nettamente superiori rispetto ai livelli ematici di Tg.

Nel sospetto clinico o ecografico di MTC (*cf*r cap 6b), la determinazione della CT sul liquido di lavaggio dell'ago deve essere eseguita non solo sui linfonodi sospetti, ma anche sulla lesione tiroidea primitiva. Infatti, in caso di diagnosi citologica dubbia, il riscontro di livelli elevati di CT (usualmente > 100 pg/mL) è fortemente suggestivo di MTC.

Biopsia con ago tranciante (*core needle biopsy*)

Consente di ottenere un piccolo campione di tessuto con caratteri strutturali ben conservati ed idoneo all'esecuzione di un esame istologico tradizionale. La procedura non deve essere impiegata nell'inquadramento di *routine* della patologia nodulare tiroidea (*cf*r cap 5), ma è decisamente **indicata**:

- quando i prelievi citologici su una lesione tiroidea solida sono risultati ripetutamente inadeguati;
- quando l'esame citologico ha fornito una diagnosi di malignità non meglio specificabile (sospetta ma non diagnostica per carcinoma anaplastico, sarcoma, linfoma primitivo della tiroide o metastasi da altro organo, *cf*r cap 6b).

L'**informazione** e la richiesta di collaborazione da parte del paziente devono essere sempre scrupolose, come l'esclusione di possibili condizioni che alterino la coagulazione o l'aggregazione piastrinica (*cf*r paragrafo FNA).

Procedura

Si utilizzano aghi monouso di 19–21 G di 10–12 cm di lunghezza, dotati di un dispositivo a taglierina attivato da una molla.

La procedura deve essere eseguita da un **operatore dotato di esperienza** nella metodica, sotto monitoraggio ecografico continuo.

Dopo aver posto il paziente nella posizione descritta per l'esecuzione della FNA e scelto l'approccio più opportuno per evitare le strutture vitali del collo e i vasi intra-tiroidei, viene eseguita una **anestesia** della cute, delle strutture muscolari superficiali e della capsula tiroidea mediante iniezione di lidocaina 2%. Viene quindi effettuata una piccola incisione cutanea con bisturi e la punta chiusa dell'ago viene fatta avanzare sotto monitoraggio ecografico in

direzione cranio-caudale, in modo che il tragitto dell'ago non risulti diretto verso la trachea o i grossi vasi del collo. L'ago viene inserito nella lesione da campionare, avendo cura di non oltrepassare con la punta il margine opposto di essa. Dopo la verifica ecografica del corretto **posizionamento**, viene fatto scattare il grilletto ed azionato il meccanismo tranciante. L'ago viene quindi immediatamente rimosso e si esercita per alcuni minuti sulla sede della biopsia una pressione adeguata con garza e borsa di ghiaccio.

È necessario un **controllo ecografico** dopo alcuni minuti ed in qualsiasi momento compaiano tumefazione o dolore locali. La procedura è sicura, se correttamente condotta, e consente un'elevata accuratezza diagnostica, fornendo il materiale necessario all'esame istologico e ad eventuali indagini immunoistochimiche o di biologia molecolare.

Bibliografia

- Gharib H, Papini E, Paschke R, and the AACE/AME/ETA Task Force on Thyroid Nodules American Association of Clinical Endocrinologists, Italian Association of Clinical Endocrinologists and European Thyroid Association. Medical guidelines for clinical practice for the diagnosis and management of thyroid nodules. *J Endocrinol Invest* 2010, 33 (suppl 5): 1-56.
- Yang J, Schnadig V, Logrono R, Wasserman PG. Fine-needle aspiration of thyroid nodules: a study of 4703 patients with histologic and clinical correlations. *Cancer Cytopathol* 2007, 111: 306-15.
- Danese D, Sciacchitano S, Farsetti A, et al. Diagnostic accuracy of conventional versus sonography guided fine-needle aspiration biopsy of thyroid nodules. *Thyroid* 1998, 8: 15-21.
- Deandrea M, Mormile A, Veglio M, et al. Fine needle aspiration biopsy of the thyroid: comparison between thyroid palpation and ultrasonography. *Endocr Pract* 2002, 8: 282-6.
- Zhang S, Ivanovic M, Nemcek AA Jr, et al. Thin core needle biopsy crush preparations in conjunction with fine needle aspiration for the evaluation of thyroid nodules: a complementary approach. *Cancer* 2008, 114: 512-8.
- Redman R, Zalaznick H, Mazzaferri EL, Massoli NA. The impact of assessing specimen adequacy and number of needle passes for fine-needle aspiration biopsy of thyroid nodules. *Thyroid* 2006, 16: 55-60.
- Goellner JR, Gharib H, Grant CS, Johnson DA. Fine needle aspiration cytology of the thyroid, 1980 to 1986. *Acta Cytol* 1987, 31: 587-90.
- Caruso D, Mazzaferri EL. Fine needle aspiration biopsy in the management of thyroid nodules. *Endocrinologist* 1991, 1: 194-202.
- Renshaw AA, Pinnar N. Comparison of thyroid fine-needle aspiration and core needle biopsy. *Am J Clin Pathol* 2007; 128: 370-4.
- Elsheikh TM, Singh HK, Silverman JF. Fine needle aspiration cytology versus core needle biopsy in the evaluation of thyroid and salivary gland lesion. *Pathol Case Rev* 2007, 12: 3-9.

14i. Classificazione citologica

Anna Crescenzi, Francesco Nardi & Enrico Papini

Diagnosi citologica

Scopo dell'ago-aspirato tiroideo (FNA, *cf* cap 14h) è distinguere i pazienti con patologia nodulare (*cf* cap 5) che possono essere gestiti conservativamente da quelli che devono essere sottoposti a intervento chirurgico. Per rendere uniforme la modalità di refertazione nei diversi centri e per una più efficace comunicazione fra citopatologo e clinico, è necessario che la descrizione citologica si concluda con l'identificazione di una precisa categoria diagnostica, preferibilmente associata ad un codice numerico.

Per la diagnosi citologica sono utilizzate, in ambito internazionale, varie modalità di classificazione che comprendono da 4 a 6 categorie diagnostiche (tabella 14i.1).

Tabella 14i.1
Principali schemi per la classificazione della citologia tiroidea per aspirazione

Categorie diagnostiche 4, 6, 11, 12	AACE-AME-ETA 2010	ATA 2009	BTA 2007	NCI 2008
1	Non diagnostica	Non diagnostica	Non diagnostica	Insoddisfacente
2	Benigna	Non neoplastica	Benigna	Benigna
3	Lesione Follicolare	Indeterminata	Lesione Follicolare	Lesione Follicolare
				Neoplasia Follicolare
4	Sospetta		Sospetta	Sospetta
5	Maligna	Maligna	Maligna	Maligna

In Italia viene attualmente (2011) adottata la classificazione SIAPEC 2007, ripresa dalle linee guida AACE/AME/ETA 2010, che organizza la refertazione citologica in **cinque classi** diagnostiche.

Classe **TIR 1: non diagnostica** (fig 14i.1)

Rappresenta fino al 15% dei referti citologici e comprende preparati con artefatti tecnici ("inadeguati") o scarso numero di cellule ("insufficienti") che non consentono di porre una diagnosi.

Viene definito "**adeguato**" un campione **correttamente strisciato, fissato e colorato che contenga almeno sei gruppi di cellule epiteliali ben conservate**. La causa principale di artefatto tecnico è la fissazione ritardata dello striscio, che rende non valutabili i dettagli cellulari. Il problema si supera con adeguato *training* degli operatori.

Un problema particolare nel capitolo degli inadeguati è rappresentato da lesioni prive di tireociti per la loro propria natura: le pseudo-cisti emorragiche con presenza di detriti cellulari e macrofagi con emosiderina, le cisti colloidali con sola colloidale e macrofagi e le aree di tiroidite linfocitaria florida con sola componente linfocitaria. In questi casi, in accordo con il quadro clinico ed ecografico, la citologia rimane insufficiente, ma viene descritta come compatibile con cisti o tiroidite.

Una causa di **scarsa cellularità** può essere la fibrosi della lesione o l'attraversamento dei piani

muscolari con conseguente oblitterazione del canale dell'ago (*tap dry*). Altre volte la rottura di capillari causa un'eccessiva presenza di emazie e fibrina, che ostacola il corretto campionamento. Da notare che se il preparato contiene cellularità scarsa ma con chiari caratteri di malignità, il campione deve essere classificato non come insufficiente ma come sospetto (classe TIR 4).

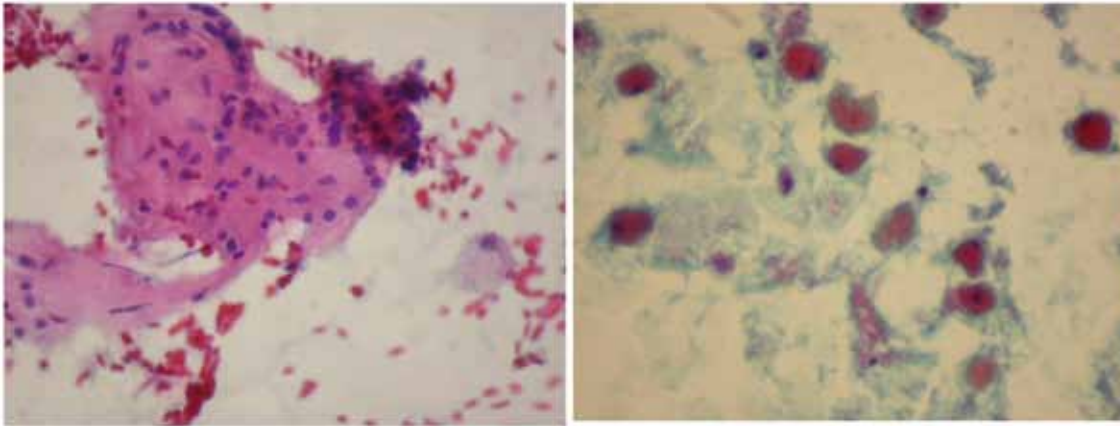


Figura 14i.1

Campioni citologici classificati come TIR 1 (Papanicolaou)

A sinistra, tessuto fibroso in aggregato che ha inficiato il campionamento della lesione.
A destra, striscio da pseudocisti emorragica costituito esclusivamente da emazie e macrofagi.

Classe TIR 2: benigna (fig 14i.2)

Rappresenta dal 60 al 75% dei referti citologici. Comprende preparati provenienti da noduli iperplastici, noduli colloidici, cisti vere, tiroiditi di Hashimoto o granulomatose (De Quervain) (*cf cap 7*).

La caratteristica principale dei **noduli colloidici** è la presenza dei tireociti, spesso disposti in lembi a profilo regolare, in un fondo di colloide abbondante, densa ed uniforme cui sono commisti macrofagi. I tireociti possono mostrare lieve anisonucleosi, ma sono esenti da atipie cellulari.

Nella **tiroidite** la colloide è scarsa, i tireociti possono mostrare metaplasia ossifila e nello striscio sono presenti numerosi linfociti di varia taglia.

Nei **noduli iperplastici** la cellularità può essere più marcata, anche con parziale componente microfollicolare e colloide parzialmente addensata, ma non devono essere presenti atipie cellulari.



Figura 14i.2

Campioni citologici classificati come TIR 2 (Papanicolaou)

A sinistra, colloide densa ed omogenea con le caratteristiche fissurazioni del fondo.

A destra, lembo epiteliale di ampie dimensioni, con profilo periferico regolare. Tali lembi di tireociti rappresentano la parete dei macrofollicoli presenti nei noduli colloidei.

Classe **TIR 3: lesione follicolare** (fig 14i.3)

Rappresenta fino al 15% dei referti citologici e comprende tutte le lesioni a *pattern* microfollicolare: iperplasia adenomatoide, neoplasie follicolari benigne e maligne, lesioni a cellule di Hürthle, variante follicolare del carcinoma papillifero (*cf. cap 6a*).

Per definizione un **microfollicolo** è rappresentato da 15 o meno tireociti, disposti in forma acinare, con lume centrale più o meno evidente. Per considerare una lesione come proliferazione follicolare, la cellularità deve essere costituita prevalentemente da microfollicoli e la colloide si deve presentare in particelle globulari addensate, che rappresentano il contenuto dei microfollicoli stessi. All'esame istologico circa l'80% di queste lesioni risulta benigna (adenoma o iperplasia adenomatoide), mentre il 20% è maligno.

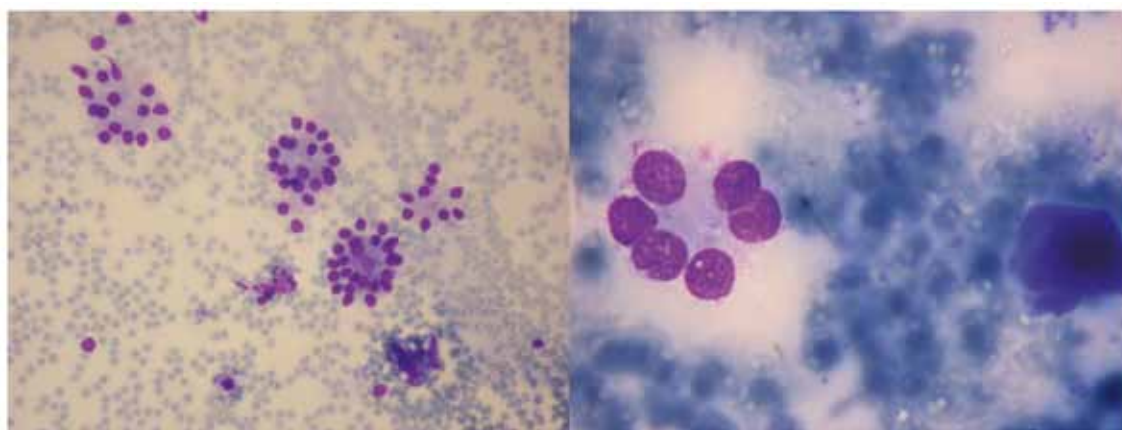


Figura 14i.3

Campioni citologici classificati come TIR 3 (May-Grünwald Giemsa)

A sinistra, la cellularità è costituita da tireociti aggregati in strutture microfollicolari.

A destra, dettaglio a forte ingrandimento di un microfollicolo. Si evidenzia la disposizione acinare dei tireociti con nucleo alla periferia e citoplasma polarizzato verso il centro della struttura circolare. Sulla destra dell'immagine si osserva un particella globulare densa di colloide (blu scuro).

Alcune lesioni caratterizzate da alterazioni citologiche troppo lievi per essere incluse nella classe 4 (sospetta) ma troppo marcate per essere incluse nella classe 2 (benigna) possono essere definite come classe 3. Questo reperto deve essere sempre corredato da una adeguata descrizione nel referto citologico.

Classe TIR 4: sospetta (fig 14i.4)

Rappresenta fino al 5% dei referti citologici. Comprende preparati che suggeriscono una lesione maligna, ma non soddisfano pienamente i criteri per una diagnosi definitiva. La maggior parte dei casi risulta maligna all'esame istologico (in prevalenza carcinoma papillifero, *cfr cap 6a*). Il quadro si presenta solitamente con elevata cellularità e scarsa rappresentazione della colloide. I tireociti possono mostrare nuclei irregolari, ingranditi e con evidenza di nucleoli, tuttavia non si documentano atipie cellulari che permettano una diagnosi di malignità.

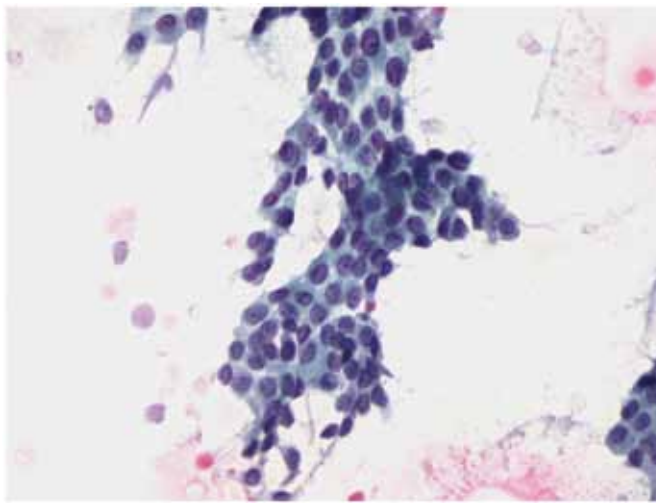


Figura 14i.4

Campione citologico classificato come TIR 4 (Papanicolaou)

Lenbo di tireociti con nuclei irregolari e nucleoli evidenti. Mancano tuttavia elementi diagnostici per malignità.

Classe TIR 5: maligna

Rappresenta dal 5 al 15% delle diagnosi citologiche, a seconda delle casistiche. I preparati sono caratterizzati da aspetti citologici maligni che consentono di porre con certezza la diagnosi di tumore primitivo (carcinoma papillifero, midollare, anaplastico o linfoma) o di tumore secondario della tiroide. Si tratta di lesioni con elevata cellularità e scarsa o assente colloide.

Nel **carcinoma papillifero** (*cfr cap 6a*) i tireociti sono disposti in lembi con estroflessioni digitiformi, che rappresentano le proiezioni papillari della lesione, e mostrano le alterazioni nucleari tipiche della lesione: cromatina fine, incisura nucleare longitudinale, inclusione citoplasmatica intranucleare (fig 14i.5).

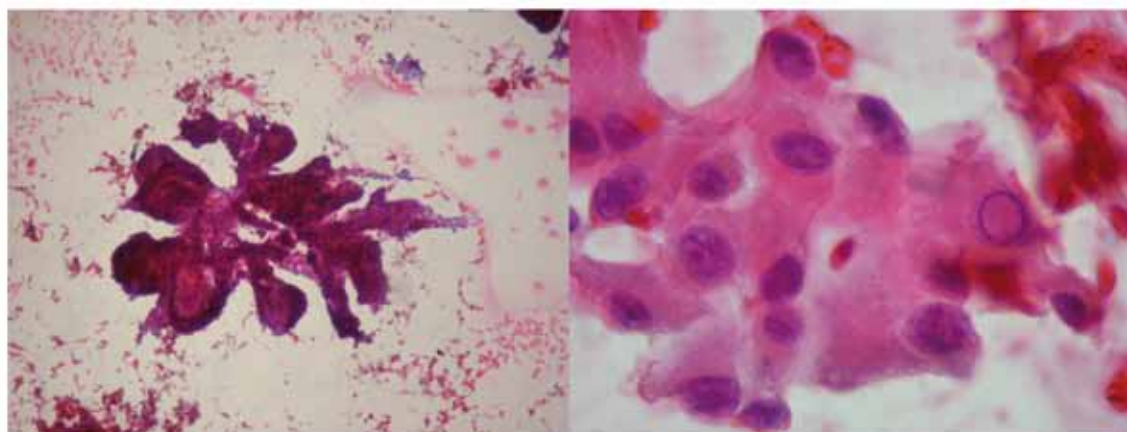


Figura 14i.5

Campione citologico classificato come TIR 5: carcinoma papillifero (Papanicolaou)

A sinistra, lembo digitiforme con numerose proiezioni papillari (si noti la differenza del profilo con il lembo regolare del nodulo colloide, fig 14i.2).

A destra, caratteristici nuclei incisi e con inclusione intra-nucleare.

Nel **carcinoma midollare** (*cfr cap 6b*, fig 14.i.6) la colloide e i tireociti sono assenti e la cellularità è costituita da cellule parafolicolari atipiche, talvolta binucleate, di forma variabile da fusata a poligonale, con caratteristica granulia del citoplasma e talora con associata presenza di sostanza amiloide nello striscio.

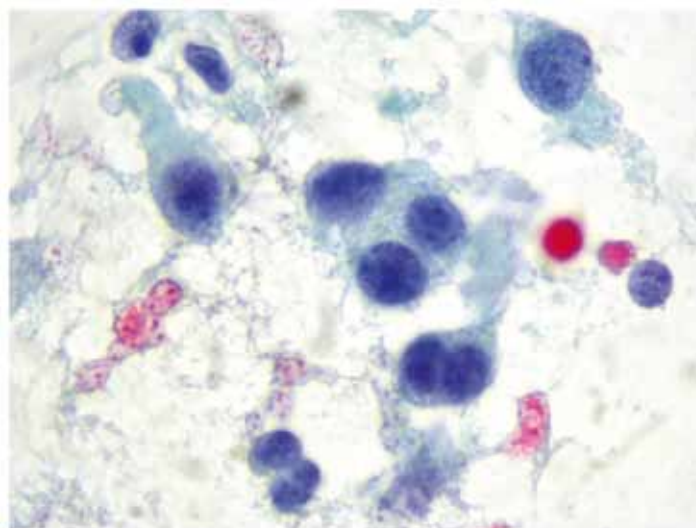


Figura 14i.6

Campione citologico classificato come TIR 5: carcinoma midollare (Papanicolaou)

Le cellule sono atipiche e con citoplasma granulare; alcuni elementi sono binucleati.

Nei carcinomi tiroidei scarsamente differenziati si osserva abbondante cellularità con evidenti atipie cellulari, che si fanno più marcate nel **carcinoma anaplastico** (*cfr cap 6b, fig 14i.7*). Spesso si evidenzia attività mitotica. Il fondo contiene detriti necrotici.

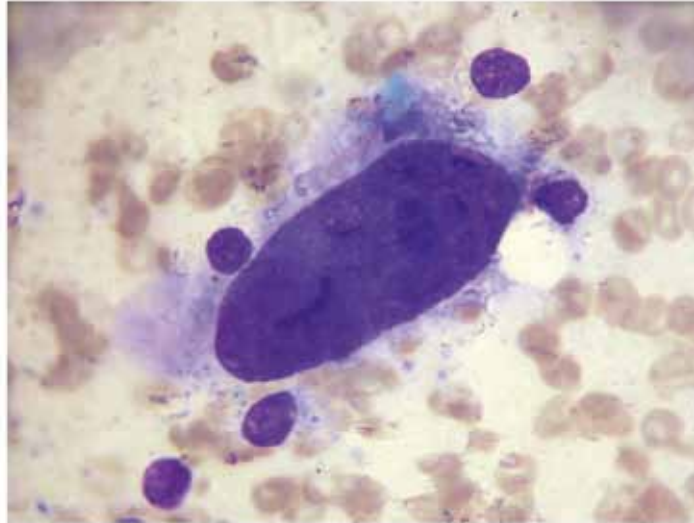


Figura 14i.7

Campione citologico classificato come TIR 5: carcinoma anaplastico (May-Grünwald Giemsa). Sono visibili elementi epiteliali pleomorfi di grandi dimensioni.

I **linfomi primitivi della tiroide** si presentano con un quadro di proliferazione di elementi linfoidi atipici, indistinguibile dai linfomi delle altre sedi.

I **carcinomi metastatici** mostrano le caratteristiche del tumore di origine: particolare attenzione richiede la diagnosi differenziale tra il carcinoma follicolare a cellule chiare e la metastasi da carcinoma renale a cellule chiare. Nei casi complessi le indagini immuno-istochimiche di caratterizzazione supportano l'orientamento diagnostico.

Il referto deve comunque contenere una descrizione citologica adeguata.

Azioni cliniche successive

L'acquisizione di una modalità *standard* di refertazione della citologia tiroidea consente di adottare con maggiore sicurezza e riproducibilità la gestione clinica più appropriata. La *consensus* SIAPEC 2007, le linee guida AACE/AME/ETA 2010, la *British Thyroid Association* 2007 e l'*American Thyroid Association* 2009 legano a ciascuna classe diagnostica citologica le raccomandazioni operative per la pratica clinica riportate nella tabella 14i.2.

Tabella 14i.2
Categorie diagnostiche dell'agoaspirato tiroideo e relative raccomandazioni^{5,11}

Categoria Diagnostica	Azioni consigliate
Non diagnostico (TIR 1)	<ul style="list-style-type: none"> • Ripetere FNA sotto guida ecografica, a meno che la lesione non sia rappresentata da una cisti pura. • L'<i>iter</i> per le lesioni cistiche che non forniscono strisci cellulari si basa sulla clinica e sulla diagnostica per immagini. • In caso di noduli solidi e di FNA persistentemente non diagnostico, considerare sulla base del quadro clinico l'indicazione all'exeresi chirurgica. • La <i>core needle biopsy</i> con ago tranciante (<i>cf</i> cap 14b) può fornire indicazioni aggiuntive in casi selezionati (lesioni tiroidee o linfonodali sospette ma ripetutamente non diagnostiche).
Benigno (TIR 2)	<ul style="list-style-type: none"> • Seguire clinicamente i noduli, a meno che non vi siano aspetti generali di sospetto. • Eseguire un controllo ecografico (<i>cf</i> cap 14a) dopo 6–24 mesi. • Eseguire una nuova FNA (<i>cf</i> cap 14b) in caso di accrescimento significativo (> 20% nei diametri principali) o della comparsa di aspetti clinici o ecografici di sospetto.
Lesione follicolare (o indeterminata) (TIR 3)	<ul style="list-style-type: none"> • Non è in genere raccomandata la ripetizione della FNA. • Per la maggior parte di tali noduli è raccomandata l'escissione chirurgica della lesione. • L'uso di marcatori immunocitochimici e molecolari (<i>cf</i> cap 16b) deve essere considerato solo in casi specifici (lesioni clinicamente non sospette, soprattutto se in soggetti a rischio chirurgico), da definire con lo specialista anatomo-patologo. • Non è in genere raccomandato l'esame istologico intra-operatorio. • Per una minoranza di pazienti con caratteri clinici, ecografici, citologici ed immunocitochimici favorevoli può essere considerato uno stretto controllo clinico ed ecografico nel tempo (ogni 3-6 mesi).
Sospetto (TIR 4)	<ul style="list-style-type: none"> • È raccomandata l'exeresi chirurgica. • Vi è l'indicazione all'esame istologico intra-operatorio.
Evidenza di malignità (TIR 5)	<ul style="list-style-type: none"> • Per la diagnosi citologica di DTC e MTC (<i>cf</i> cap 6a e 6b) vi è l'indicazione al trattamento chirurgico. • In caso di carcinoma anaplastico (<i>cf</i> cap 6b), lesione metastatica, linfoma o malignità a istogenesi non determinata, vi è l'indicazione ad un ulteriore inquadramento clinico-strumentale prima dell'intervento.

Bibliografia

- Fadda G, Basolo F, Bondi A, et al. *Classificazione citologica dei noduli tiroidei: Consensus Italiano SIAPEC-IAP*, 2007.
- Wang CC, Friedman L, Kennedy GC, et al. *A large multicenter correlation study of thyroid nodule cytopathology and histopathology*. *Thyroid* 2011, 21: 243-51.
- Gharib H, Papini E, Paschke R, et al; AACE/AME/ETA Task Force on Thyroid Nodules. *American Association of Clinical Endocrinologists, Associazione Medici Endocrinologi, and European Thyroid Association Medical guidelines for clinical practice for the diagnosis and management of thyroid nodules: executive summary of recommendations*. *Endocr Pract* 2010, 16: 468-75.
- British Thyroid Association & Royal College of Physicians. *Guidelines for management of thyroid cancer*. 2007 <http://www.btf-thyroid.org/>
- Ali SZ, Cibas ES. *The Bethesda system for reporting thyroid cytopathology: definitions, criteria and explanatory notes*. Springer, 2010.
- Wu HH, Jones JN, Osman J. *FNA cytology of the thyroid: 10 years experience in a community teaching hospital*. *Diagn Cytopathol* 2006, 34: 93-6.
- De May RM. *The art and science of cytopathology. Vol II*. Chicago: ASCP Press, 1995: 703-78.
- Yang J, Schnadig V, Logrono R, Wasserman PG. *Fine-needle aspiration of thyroid nodules: a study of 4703 patients with histologic and clinical correlations*. *Cancer Cytopathol* 2007, 111: 306-15.
- British Thyroid Association. *Guidelines for the management of thyroid cancer in adults*. London: Royal College of Physicians of London and the British Thyroid Association, 2007. Available at: <http://www.british-thyroid-association.org/complete%20guidelines.pdf> (ultimo accesso 1/12/2010).
- Fadda G. *SIAPEC Consensus Review 2009*. European Federation of Cytology Societies website (www.efes.eu).
- Baloch ZW, LiVolsi VA, Asa SL, et al. *Diagnostic terminology and morphologic criteria for cytologic diagnosis of thyroid lesions: a synopsis of the National Cancer Institute thyroid fine-needle aspiration state of the science conference*. *Diagn Cytopathol* 2008, 36: 425-37.
- Kini SR. *Thyroid cytopathology. An atlas and text. Specimen adequacy and assessment, reporting system*. Lippincott Williams & Wilkins 2008: pp 17-26.
- Hamberger B, Gharib H, Melton LJ III, et al. *Fine-needle aspiration biopsy of thyroid nodules: impact on thyroid practice and cost of care*. *Am J Med* 1982, 73: 381-4.
- Renshaw AA, Pinnar N. *Comparison of thyroid fine-needle aspiration and core needle biopsy*. *Am J Clin Pathol* 2007, 128: 370-4.
- Elsheikh TM, Singh HK, Silverman JF. *Fine needle aspiration cytology versus core needle biopsy in the evaluation of thyroid and salivary gland lesion*. *Pathol Case Rev* 2007, 12: 3-9.
- Gharib H, Papini E, Paschke R, et al; AACE/AME/ETA Task Force on Thyroid Nodules. *American Association of Clinical Endocrinologists, Associazione Medici Endocrinologi, and European Thyroid Association medical guidelines for clinical practice for the diagnosis and management of thyroid nodules*. *J Endocrinol Invest* 2010, 33: 1-50.
- American Thyroid Association (ATA) Guidelines Taskforce on Thyroid Nodules and Differentiated Thyroid Cancer. *Revised American Thyroid Association management guidelines for patients with thyroid nodules and differentiated thyroid cancer*. *Thyroid* 2009, 19: 1167-214.
- Pacini F, Schlumberger M, Dralle H, et al; European Thyroid Cancer Taskforce. *European consensus for the management of patients with differentiated thyroid carcinoma of the follicular epithelium*. *Eur J Endocrinol* 2006, 154: 787-803.

15. Indagini per l'orbitopatia Basedowiana

15a. Esoftalmometria secondo Hertel

Stefano Amodeo & Enrica Fiesoletti

Per valutare la proptosi si utilizza l'**esoftalmometro** di Hertel, un sistema di triangolazione che quantifica la posizione dell'apice corneale. È costituito da una bacchetta graduata per la misurazione della distanza intercantale, cioè la distanza dei canti esterni dei due occhi, detta base, e da due sistemi di specchi a forma di triangolo rettangolo, che, grazie alla riflessione dell'immagine corneale su una scala graduata, permettono di calcolare la sporgenza dell'apice corneale rispetto al bordo orbitario.

Viene considerato **significativo l'esoftalmo che si discosta di oltre 2 mm dal limite di normalità di 18 mm** (dai 14 mm nei bambini).



Figura 15a

Esoftalmometro di Hertel con la scala graduata che permette di valutare la distanza intercantale (base) ed il sistema di specchi per la misurazione della proptosi

Bibliografia

Musch W. Graves-Basedow ophthalmopathy. *Rev Med Brux* 2001, 22: A182-3.

15b. Schermo di Hess-Lancaster e campimetria

Stefano Amodéo & Enrica Fiesoletti

Valutazione della motilità oculare

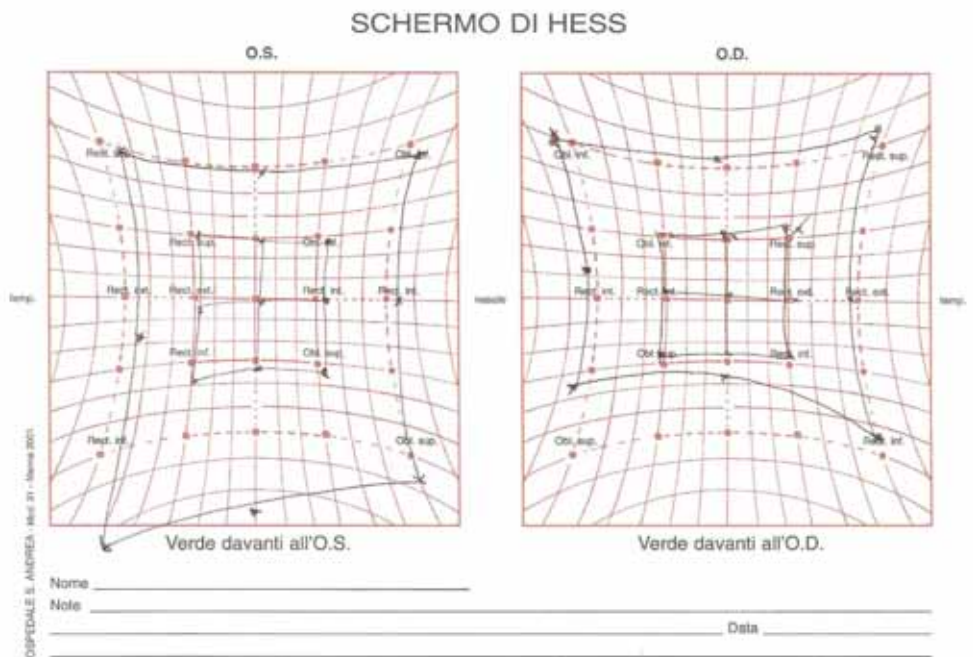
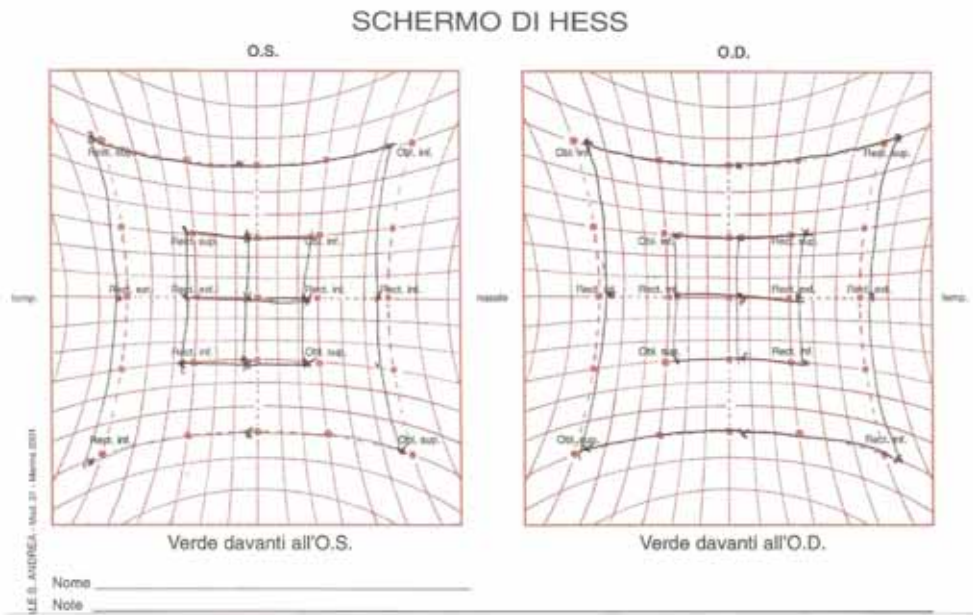
La diplopia, quale sintomo cardine di una anomalia oculomotoria, deve essere valutata nelle nove posizioni di sguardo (centrale, ai 4 punti cardinali e alle 4 semidiagonali). L'esame ortottico serve a valutare la presenza di diplopia, ma in alcuni casi molto complessi, le minime ipofunzioni associate non riescono ad essere correttamente evidenziate. A questo scopo si utilizza lo schermo di Hess, detto anche coordimetro di Hess o schermo di Lancaster.

Lo strumento: è costituito da una serie di linee orizzontali e verticali a formare una fitta rete. La distanza di ogni linea sottende un angolo visivo di 5° e vi sono identificati punti di fissazione su linee che si intersecano sottendendo angoli di 5°, 15° e 30°. Lo strumento serve come ausilio nella quantificazione delle variazioni oculomotorie riscontrate con l'esame ortottico.

La tecnica: la valutazione della motilità oculare tramite lo schermo di Hess impiega colori complementari per la dissociazione dei due occhi. Il paziente porta occhiali con filtro colorato diverso per ciascun occhio, in modo che, attraverso queste lenti, un occhio vede i punti di fissazione mentre l'altro vede solamente la luce dell'indicatore. Il paziente deve sovrapporre, in successione, l'indicatore su ciascuno dei punti di fissazione e la posizione relativa dell'indicatore viene registrata sul diagramma separatamente per i due occhi, in modo da rappresentare la funzione muscolare dei due occhi nelle varie posizioni di sguardo.

Vantaggi: facile eseguibilità e riproducibilità nel tempo, che permette di monitorare successivamente le variazioni indotte dalla patologia o da un eventuale trattamento.

Limiti: pre-esistenza di eventuali disordini della visione binoculare, in pazienti con patologie oculari che presentano danni a livello del bulbo oculare o di uno dei suoi elementi. La presenza di opacità catarattose o di danni retinici impedisce la corretta esecuzione dell'esame; taluni disturbi del *visus* particolarmente accentuati, possono rendere inesequibile l'esame, in quanto non permettono al paziente una visualizzazione corretta dello schermo. Pre-esistenti strabismi latenti o manifesti possono, in caso di personale non specializzato, complicare una corretta diagnosi impedendone la formulazione. Deve sempre essere eseguita un'anamnesi specialistica accurata, con lo scopo di evidenziare eventuali strabismi latenti pre-esistenti che la patologia Basedowiana ha semplicemente slatentizzato.



Procedure per la diagnostica

Figura 15b.1
Schermo di Hess

In alto: normale, con esatta corrispondenza nelle nove posizioni di sguardo
In basso: patologico in paziente affetto da orbitopatia (in occhio destro impossibilità nella depressione).

Valutazione del campo visivo

Nell'orbitopatia Basedowiana l'erniazione del grasso orbitario attraverso il forame ottico può provocare sofferenza a livello del nervo ottico. La campimetria è un esame strumentale che permette di valutare la sensibilità luminosa differenziale (sia l'estensione che l'omogeneità) di ogni punto dello spazio percepito dall'occhio fissante un punto fisso.

Lo strumento: è un sistema che associa un computer ad una cupola nella quale vengono proiettati stimoli luminosi con specifiche caratteristiche di luminosità e grandezza.

La tecnica: il paziente, poggiato su una mentoniera in visione monoculare e fissante un unico punto fisso, segnala la percezione dello stimolo luminoso spingendo un pulsante. Il risultato viene stampato in una veste grafica che permette di rilevare la presenza di eventuali aree di sofferenza, dette scotomi, che possono distinguersi in assoluti, nel caso in cui il danno risulti ormai consolidato, e relativi per forme di sofferenza lieve. La moderna perimetria **statica automatica**, che si distingue dalla precedente definita manuale e dinamica, permette di fornire per ogni punto del campo visivo esaminato un valore di riferimento detto soglia. La risposta dell'esame è data dalla rappresentazione dei valori soglia in scala colorimetrica o di grigi: tanto più essi sono alterati, maggiormente verranno rappresentati con colori scuri. Altre due mappe permettono infine di comparare l'esame con quello di riferimento considerato normale, permettendo subito di sapere, di quanto e come, l'esame eseguito si discosta dalla normalità. La moderna perimetria permette inoltre di ottenere delle informazioni statistiche, che tramite analisi di regressione lineare attribuiscono valori di significatività alle variazioni rilevate in esami successivi.

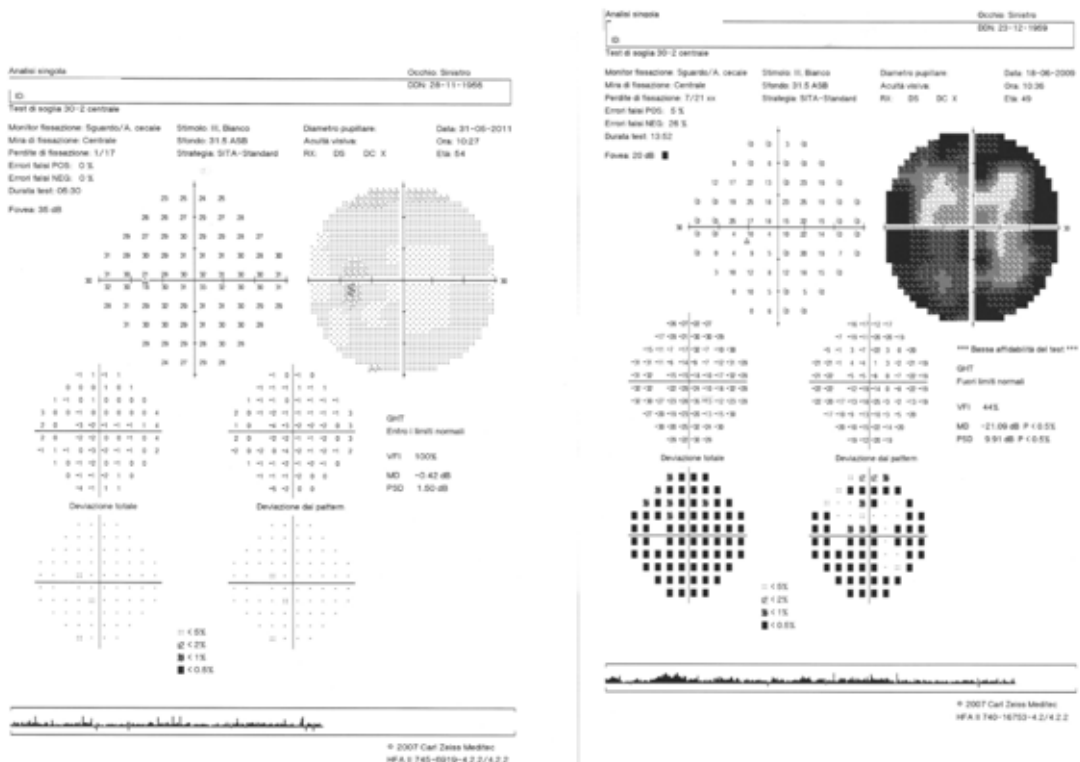


Figura 15b.2
Campo visivo

A sinistra: normale, assenza di deficit della sensibilità.
A destra: gravemente alterato. Ben evidenti le aree scure di sofferenza della sensibilità; in colore nero le aree con perdita assoluta della percezione visiva.

Nell'**orbitopatia di Basedow**: danni a livello del nervo ottico si possono manifestare con la presenza di scotomi centrali o paracentrali, che possono associarsi ad acuità visiva normale o a bruschi cali del *visus*; di difficile riscontro sono invece i deficit perimetrici periferici che non si associano a perdita dell'acuità visiva. L'esecuzione dell'esame perimetrico è quindi sempre indispensabile, anche nelle forme con sintomatologia modesta o nulla a carico del segmento anteriore dell'occhio. L'esame ortottico, di complemento indispensabile alla visita oculistica, che mostri un deficit marcato della muscolatura estrinseca, può preannunciare una sofferenza a livello della porzione intra-orbitaria del nervo ottico. L'esame perimetrico risulta infine indispensabile per la valutazione di eventuali danni indotti dall'ipertono oculare, secondario all'aumento della pressione intra-orbitaria che può provocare danno alla testa del nervo ottico, dando origine a difetti campimetrici patognomici.

Bibliografia

- Lyons CJ, Rootman J. Strabismus in Graves' orbitopathy. *Pediatr Endocrinol Rev* 2010, 7 Suppl 2: 227-79.
- Chen CS, Lee AW, Miller NR, Lee AG. Double Vision in a patient with thyroid disease: what's the big deal? *Surv Ophthalmol* 2007, 52: 434-49.
- Cruz OA. Restricted motility for vertical strabismus in Graves' ophthalmopathy. *Ophthalmology* 2001, 108: 242-3.
- Kubis KC, Danesh-Meyer H, Pribitkin EA, Bilyk JR. Progressive visual loss and ophthalmoplegia. *Surv Ophthalmol* 2000, 44: 433-41.
- Newman SA. Inferior oblique surgery for restrictive strabismus in patients with thyroid orbitopathy. *Trans Am Ophthalmol Soc* 2009, 107: 72-90.

15c. TC e RM dell'orbita

Alessandro Bozzao & Vanina Finocchi

I segni radiologici più frequenti di orbitopatia Basedowiana, evidenziabili sia con la TC che con la RM ed alcuni con l'ecografia, sono l'esoftalmo, l'aumento del volume dei muscoli oculomotori e l'edema dei muscoli e/o del grasso intra-orbitario. Sebbene la diagnosi di orbitopatia Basedowiana sia prevalentemente clinica, il ruolo della diagnostica per immagini assume un'importanza significativa, specie in alcune condizioni cliniche atipiche o di maggiore gravità.

L'**approfondimento diagnostico radiologico** è indicato:

1. quando l'orbitopatia è **monolaterale**, soprattutto per escludere altre patologie;
2. se si sospetta un **coinvolgimento del nervo ottico**, come nel *crowding* apicale;
3. per la valutazione dell'**efficacia terapeutica**, al fine di distinguere la fase infiammatoria da quella fibrotica.

La **tomografia computerizzata** (TC) è la metodica storicamente più utilizzata. Viene attualmente ottenuta con tecnica volumetrica per consentire ricostruzioni multiplanari ad elevata risoluzione spaziale (figura 15c.1). **Non** è indicata la somministrazione di **mezzo di contrasto**. Attualmente le **indicazioni** principali della TC sono quelle di seconda istanza, dopo la RM, per il *planning* pre-operatorio, per una valutazione delle strutture ossee e per i controlli post-operatori dopo decompressione.

Tabella 15c.1
Vantaggi e limiti di TC e RM nello studio dell'orbitopatia Basedowiana

	Vantaggi	Limiti
TC	Maggiore accessibilità Costi inferiori Possibile applicazione in caso di contro-indicazioni alla RM (<i>pace-maker</i> o altri dispositivi elettromedicali) Tempi di esecuzione più brevi	Mancanza di informazioni sull'attività di malattia Dose radiante (dose media al cristallino 40 mSv/esame)
RM	Informazione precisa su dimensioni e struttura dei tessuti molli	Valutazione delle strutture ossee e calcifiche Tempi di esecuzione (20-30 minuti) Presenza di impianti elettronici (<i>pace-maker</i> , stimolatori spinali, ecc) Costi superiori a TC Claustrofobia

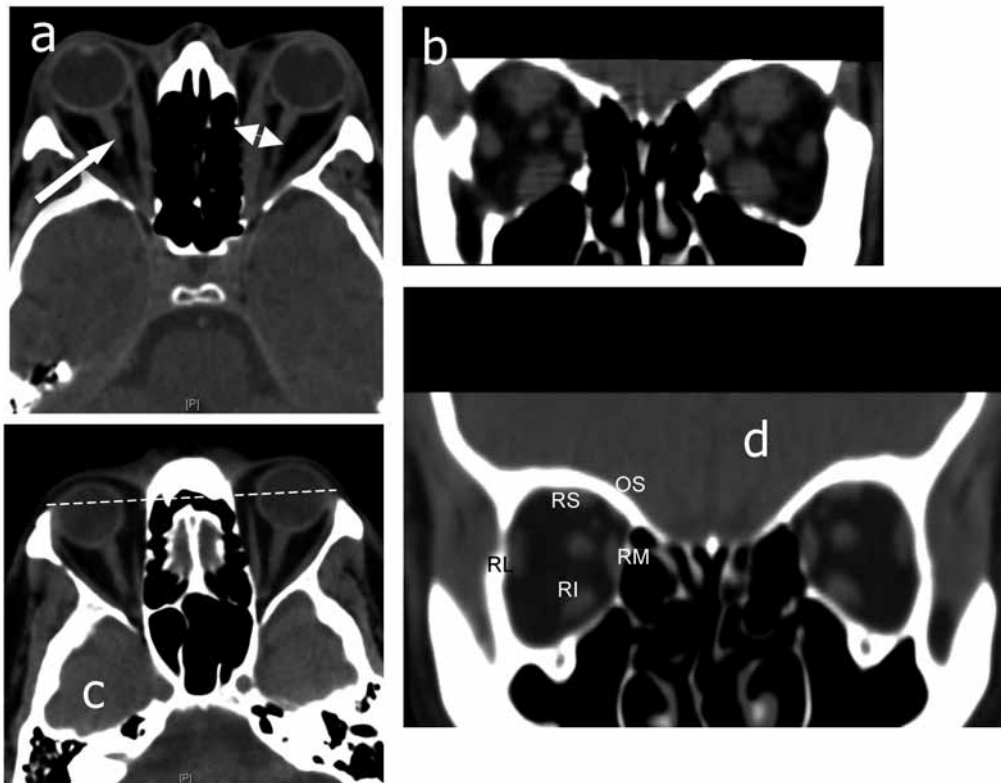


Figura 15c.1

TC assiale (a sinistra) e coronale (a destra), in soggetto con orbitopatia Basedowiana (a, b) e in soggetto normale (c, d).

Nel soggetto con malattia è ben evidente l'esoftalmo, caratterizzato dal superamento della linea interzigomatica (tratteggiata in c), ed il notevole aumento delle dimensioni dei muscoli oculomotori (a, doppia freccia, b). In a nervo ottico (freccia), in d muscoli retto superiore (RS), inferiore (RI), mediale (RM), laterale (RL), obliquo superiore (OS).

Le caratteristiche intrinseche della **risonanza magnetica (RM)** hanno portato, negli anni, a un sempre maggiore impiego di questa metodica in questa patologia. Sebbene non esistano protocolli standardizzati, è fortemente suggerito l'impiego di sequenze T1 e T2 pesate su piani ortogonali (assiali e coronali), anche con la tecnica della soppressione del tessuto adiposo prima e dopo somministrazione ev di Gd, con spessori ≤ 3 mm (figura 15c.2). L'esame così eseguito ha la possibilità di **visualizzare** sia la **morfologia** e le **dimensioni delle strutture muscolari** che l'edema muscolare e dei tessuti molli intra-orbitari. L'aumento dei muscoli (soprattutto retti inferiore, mediale e superiore) coinvolge tipicamente la porzione centrale, con risparmio delle inserzioni tendinee. È ritenuto **patologico** un **aumento del diametro trasverso muscolare > 5 mm**. L'**edema** dei muscoli, valutabile esclusivamente con la RM come valore relativo di aumento di intensità di segnale del muscolo più infiammato (con maggiore segnale in T2) rispetto al muscolo temporale, è **direttamente correlato all'attività** della malattia (*Clinical Activity Scale, CAS*) ed è quindi utile anche nella valutazione dell'efficacia della terapia medica. Al contrario, nella fase di non attività della malattia si può osservare un'involuzione fibrosa o adiposa dei muscoli, che determina un tipico aumento del segnale nelle immagini pesate in T1. Anche il potenziamento muscolare esprime l'attività di malattia. Un ulteriore aspetto diagnostico significativo è la visualizzazione del **crowding apicale**. Questo è caratterizzato dall'ipertrofia che coinvolge la porzione posteriore dei muscoli e dei tendini dei muscoli oculomotori fino all'anello di Zinn, con conseguente effetto compressivo a carico del nervo ottico (figura 15c.2). Questa compressione può essere causa di una neuropatia che

necessita di intervento tempestivo, spesso rappresentato dalla decompressione chirurgica, per evitare danni permanenti. In letteratura è riportata una correlazione statisticamente significativa tra il prolasso del tessuto adiposo dalla fessura orbitaria inferiore e la neuropatia ottica. Ulteriori elementi semeiologici sono la bilateralità del processo, l'esoftalmo e l'aumento del grasso orbitario, con conseguente compressione sulla lamina papiracea.

L'esoftalmo viene misurato (sia in TC che in RM) rispetto alla linea inter-zigomatica (figura 15c.1). Normalmente un terzo del globo oculare si trova posteriormente alla linea inter-zigomatica.

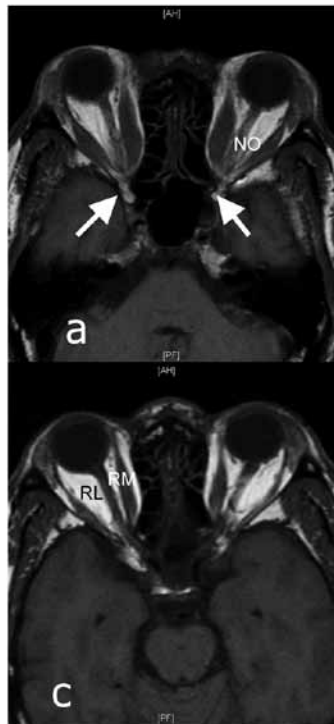
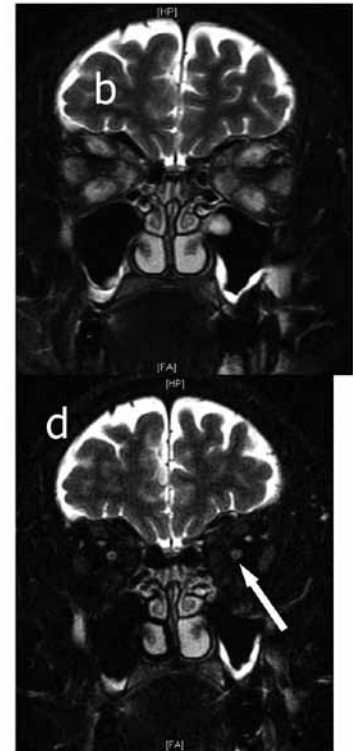


Figura 15c.2
RM assiale (a sinistra)
e coronale (a destra), in
soggetto con orbitopatia
Basedowiana (a, b) e in
soggetto normale (c, d).
 Nel soggetto con malattia è ben evidente il prolasso del tessuto adiposo (a, frecce) e l'aumento dei ventri muscolari che presentano un elevato segnale nelle immagini T2 coronali con saturazione del grasso (b). In a nervo ottico (NO); in c retto mediale (RM) e retto laterale (RL); in d, nervo ottico (freccia).



Bibliografia

- Mourits MP. *Diagnosis and differential diagnosis of Graves' orbitopathy*. In: Wiersinga WM, Kahaly GJ (Editors). *Graves' orbitopathy: a multidisciplinary approach*. Karger, Basel, 2007: pp 66–77.
- Kahaly GJ. *Recent developments in Graves' ophthalmopathy imaging*. *J Endocrinol Invest* 2004, 27: 254–8.
- Ozgen A, Aydingöz U. *Normative measurements of orbital structures using MRI*. *J Comput Assist Tomogr* 2000, 24: 493–6.
- Kirsch EC, Kaim AH, De Oliveira MG, von Arx G. *Correlation of signal intensity ratio on orbital MRI-TIRM and clinical activity score as a possible predictor of therapy response in Graves' orbitopathy - a pilot study at 1.5 T*. *Neuroradiology* 2010, 52: 91–7.
- Ott M, Breiter N, Albrecht CF, et al. *Can contrast enhanced MRI predict the response of Graves' ophthalmopathy to orbital radiotherapy?* *Br J Radiol* 2002, 75: 514–7.
- Birchall D, Goodall KL, Noble JL, Jackson A. *Graves' ophthalmopathy: intracranial fat prolapse on CT images as an indicator of optic nerve compression*. *Radiology* 1996, 200: 123–7.

15d. Ecografia dell'orbita

Alessandro Bozzao & Vanina Finocchi

L'ecografia è eseguita con sonde ad alta frequenza (8 MHz). La diagnosi ecografica di orbitopatia Basedowiana si basa su assenza di masse visibili, ispessimento dei ventri muscolari di almeno due muscoli, aumento dello spazio subaracnoideo peri-ottico e aumento volumetrico dei tessuti orbitari che presentano riflessività eterogenea. L'ecoriflessività dei muscoli è ridotta nei pazienti con malattia attiva, in rapporto all'edema infiammatorio, ed elevata e disomogenea nella fase fibrotica.

I **vantaggi** sono basso costo, assenza di radiazioni e accessibilità con tempi di esecuzione brevi. Gli **svantaggi** sono relativi alla dipendenza dall'operatore, alla scarsa riproducibilità e alla mancanza di informazioni sul comparto orbitario posteriore e quindi sull'apice dell'orbita.

Bibliografia

Ossoinig KC. *The role of standardized echography in Graves' disease. Acta Ophthalmol Suppl* 1992, 204: 81.

15e. Potenziali evocati visivi

Stefano Amodeo & Enrica Fiesoletti

I potenziali evocati visivi (PEV) sono una metodica di indagine che permette di analizzare le strutture visive retino-corticali. L'attività elettrica del cervello umano, sano o patologico, viene studiata registrando le correnti elettriche generate da uno stimolo luminoso anche di debole intensità. La forma e la latenza del potenziale rilevato evidenziano alterazioni clinicamente latenti delle vie afferenti e permettono di **individuare un difetto sensitivo, quantificandone l'entità**. Tale metodica di indagine è utile sia in corso di patologie sistemiche, che coinvolgono il sistema nervoso (quali patologie degenerative acute o croniche), che nelle lesioni focali delle vie sensitive.

Lo strumento. Gli occhi vengono studiati separatamente e le onde generate vengono registrate attraverso tre elettrodi: uno, definito attivo, posto in sede occipitale, il secondo, detto elettrodo di riferimento, collocato sulla fronte e il terzo, la terra, sul lobo di un orecchio. Per generare un potenziale registrato tramite elettrodi, la stimolazione usata può essere varia: una immagine a barre o a scacchi bianchi o neri (oppure di diverso colore), oppure un *flash* stroboscopico con la possibilità di modificare intensità o frequenza.

I **risultati** dei PEV sono rappresentati da un tracciato nel quale si possono identificare alcune componenti con polarità negativa (N) o positiva (P), seguite dal valore medio in latenza in ms nella popolazione normale (75-100) e con ampiezza variabile in rapporto all'età del paziente. L'esame e l'evoluzione dell'ampiezza è il parametro che meglio si correla con l'acuità visiva:

- l'aumento della latenza della risposta corticale P100 è suggestiva di ritardo di conduzione nel nervo ottico;
- in caso di neurite o lesione compressiva del nervo ottico, il PEV può anche scomparire;
- in caso di miglioramento della patologia, si assiste alla comparsa di una risposta, pur se ritardata e di ampiezza ridotta, che progressivamente migliora al migliorare dell'acuità visiva.

È inoltre possibile studiare in modo specifico la funzione foveale afferente, attraverso le componenti N75 e P100, e le afferenze periferiche, con la N105 e P135.

Sebbene il PEV sia una risposta corticale, essa riflette lesioni a livello di tutta la via ottica, potendo identificare le lesioni pre-chiasmatiche, chiasmatiche e post-chiasmatiche.

Le alterazioni rilevate dei PEV non devono essere considerate patognomoniche di patologie, ma essere sempre correlate al quadro clinico in esame.

Nell'**orbitopatia di Basedow**, che determina compressione a livello del nervo ottico (pre-chiasmatica), è presente una risposta occipitale con latenza normale ma con ampiezza patologicamente ridotta.

Bibliografia

- Acaroglu G, Simsek T, Ozalp S, Mutluay A. Subclinical optic neuropathy in Graves' orbitopathy. *Jpn J Ophthalmol* 2003, 47: 459-62.
- Ambrosio G, Ferrara G, Vitale R, De Marco R. Visual evoked potentials in patients with Graves' ophthalmopathy complicated by ocular hypertension and suspect glaucoma or dysthyroid optic neuropathy. *Doc Ophthalmol* 2003, 106: 99-104.
- Setälä K, Raitta C, Välimäki M, et al. The value of visual evoked potentials in optic neuropathy of Graves' disease. *J Endocrinol Invest* 1992, 15: 821-6.

16. Esami genetici

Nadia Cremonini, Giovanni Tallini & Anna Crescenzi

Le indagini genético-molecolari in ambito tiroideo sono di supporto alla diagnostica, sia come ricerca di alterazioni della linea germinale, correlate a specifiche sindromi cliniche, sia come tecniche ancillari indicative di trasformazione neoplastica maligna.

16a. Su campione ematico

Nell'ambito della patologia tiroidea, la valutazione genetica su campione ematico con maggiore impatto clinico è sicuramente la ricerca di mutazioni del gene *RET* in pazienti con carcinoma midollare (MTC). Altre applicazioni cliniche concernono la sindrome da resistenza agli ormoni tiroidei e la disfunzione tiroidea congenita.

Ogni qualvolta si deve proporre un test genetico, si raccomandano incontri pre- e post-test genetico tra clinico, ove possibile genetista, e paziente e/o familiari da sottoporre al test, per illustrarne in modo semplice e comprensibile le motivazioni e le decisioni cliniche conseguenti al risultato.

È necessario che i pazienti, o i genitori per i minori, firmino il **consenso informato** per il prelievo ematico necessario per lo studio genetico.

Carcinoma midollare della tiroide (cfr cap 6b)

Il gene *RET* (*REarranged during Transfection*)

- È localizzato sul braccio lungo del cromosoma 10 (10q11.2).
- È composto da 21 esoni.
- Codifica per un recettore trans-membrana ad attività tirosin-kinasica.
- L'attivazione fisiologica avviene per interazione con uno dei suoi ligandi endogeni e con un cofattore di membrana.
- Ha funzione di controllo fisiologico della differenziazione cellulare, essenziale per lo sviluppo dei neuroni simpatici, parasimpatici ed enterici, del rene, delle cellule C-parafollicolari della tiroide, e per la spermatogenesi.

Mutazioni di *RET*

- Circa il 98% dei pazienti affetti da MEN 2 presenta una mutazione in uno dei seguenti esoni: 5, 8, 10, 11, 13, 14, 15, 16 (soprattutto 10 e 11).
- Le mutazioni inducono attivazione costitutiva del recettore, che è cioè attivato anche in assenza di ligando.
- Le **singole mutazioni** del gene (esone-codone specifiche) sono **correlate all'espressione fenotipica** dell'MTC ereditario (aggressività, età di presentazione, anticipazione di insorgenza nelle generazioni successive) e al tipo di MEN 2 (associazione o meno con feocromocitoma (Feo) e iperparatiroidismo primario (PHPT)). Sulla base di tali conoscenze, la *American Thyroid Association* ha sviluppato una stratificazione del rischio di MTC aggressivo basata sul genotipo (tabella 16a.1).

Tabella 16a.1
Correlazione genotipo-fenotipo per la stratificazione del rischio

Codone	515, 531, 600, 603, 777, 912	533, 649, 666, 768, 790, 791, 804, 891	609, 611, 618, 620, 630, 631, 633	634	883, 918, 804+778, 804+805, 804+806, 804+904
Punteggio di rischio ATA	A	A	B	C	D
MEN2	FMTC	FMTC/MEN2A	MEN2A	MEN2A	MEN2B
Aggressività MTC	Elevata		Più elevata	Più elevata	La più elevata
Età esordio MTC	Adulta		5 anni	< 5 anni	Primo anno
Timing tiroidectomia profilattica	5-10 anni, oppure all'aumento di CT		5 anni	< 5 anni	Primi mesi
Screening Feo e PHPT	Dai 20 anni, ogni 18-24 mesi		Dai 20 anni, annuale	Dagli 8 anni, annuale	Dagli 8 anni, annuale

Quando eseguire lo studio genetico per mutazioni germinali di *RET*

- In tutti i pazienti affetti da MTC: questo permette di individuare forme familiari nel 4-8% dei tumori apparentemente sporadici.
- In tutti i pazienti con iperplasia diffusa delle cellule C parafollicolari.
- In tutti i pazienti con caratteri clinici di MEN 2, anche in assenza di anamnesi familiare di MEN 2 (verosimile mutazione *de novo*).
- Nei pazienti che presentano feocromocitoma bilaterale, o monolaterale con età < 35 anni e/o con genetica negativa per mutazioni di *VHL*, *SDHD*, *SDHB*, *SDHC*.
- Il test per *RET* deve includere per primi gli esoni 10 e 11 (per maggiore frequenza di mutazione); se non vengono riscontrate mutazioni su questi, proseguire la ricerca sugli esoni 13, 14, 15 e 16, e per ultimi, sugli esoni 5 e 8.
- Individuata la mutazione, questa deve essere ricercata in tutti i parenti di primo grado del probando.

In assenza di mutazioni di *RET* ed in presenza di sospetto elevato di MTC familiare, bisogna assicurarsi che sia stato effettuato uno *screening* genetico completo, prendere in considerazione la ricerca di nuove mutazioni e lo *screening* biochimico dei familiari a rischio dall'età di 5 anni. Nella tabella 16a.2 viene riportata la tempistica per l'effettuazione della ricerca di mutazione di *RET* e per lo *screening* biochimico ed ecografico in base alla stratificazione del rischio per MTC.

Tabella 16a.2
Tempistica per test *RET*, ecografia e calcitonina

Rischio ATA	Età		
	test <i>RET</i>	1° ecografia	1° dosaggio di CT
A/B/C	< 3-5 anni	dopo 3-5 anni	> 3-5 anni
D	Appena possibile, < 1 anno		6 mesi, se non ancora operato

Raccolta campioni per l'analisi molecolare di mutazioni germinali: *cf* cap 20*i*.

Ricaduta clinica dello screening genetico

- Individua le forme ereditarie di MTC.
- Guida il clinico nella strategia di *follow-up* dei pazienti.
- Indica la tempistica per effettuare lo *screening* genetico nei familiari, con conseguente identificazione precoce dei soggetti portatori della mutazione di *RET*.
- Indica la tempistica della tiroidectomia totale profilattica nei portatori di mutazione *RET*.
- I componenti della famiglia che risultano non portatori di mutazione *RET* non devono sottoporsi allo *screening* biochimico annuale per MTC, Feo e PHPT.
- La possibilità di identificare i portatori di mutazione germinale *RET*, con conseguente terapia chirurgica profilattica o comunque precoce, ha **ridotto la mortalità** MTC-correlata a < 5% nelle forme ereditarie.

Bibliografia

- Mulligan LM, Kwok JB, Healey CS, et al. Germline mutations of the *RET* proto-oncogene in multiple endocrine neoplasia type 2A. *Nature* 1993, 363: 458–60.
- Donis-Keller H, Dou S, Chi D, et al. Mutations in the *RET* proto-oncogene are associated with MEN 2A and FMTC. *Hum Mol Genet* 1993, 2: 851–6.
- Eng C, Smith DP, Mulligan LM, et al. Point mutation within the tyrosine kinase domain of the *RET* proto-oncogene in multiple endocrine neoplasia type 2B and related sporadic tumours. *Hum Mol Genet* 1994, 3: 237–41.
- Carlson KM, Dou S, Chi D, et al. Single missense mutation in the tyrosine kinase catalytic domain of the *RET* proto-oncogene is associated with multiple endocrine neoplasia type 2B. *Proc Natl Acad Sci USA* 1994, 91: 1579–83.
- Eng C, Clayton D, Schuffenecker I, et al. The relationship between specific *RET* proto-oncogene mutations and disease phenotype in multiple endocrine neoplasia type 2. International *RET* mutation consortium analysis. *JAMA* 1996, 276: 1575–9.
- Kloos RC, Eng C, Evans DB, et al. Medullary thyroid cancer: management guidelines of the American Thyroid Association. The American Thyroid Association Task Force. *Thyroid* 2009, 19: 565–612.
- Brandi ML, Gagel RF, Angeli A, et al. Guidelines for diagnosis and therapy of MEN type 1 and type 2. *J Clin Endocrinol Metab* 2001, 86: 5658–71.

Sindromi da ridotta sensibilità agli ormoni tiroidei (cfr cap 11 e sez IIc)

Sindrome da resistenza agli ormoni tiroidei

Nell'85% dei casi è dovuta a mutazioni germinali del gene *TR-β* (β-subunità del recettore dell'ormone tiroideo), che codifica per le due isoforme β1 e β2; in meno del 30% dei casi si tratta di una mutazione *de novo*. Nell'uomo non sono state identificate mutazioni a carico del gene *TR-α*.

Sino ad oggi sono state riconosciute 124 diverse mutazioni in 343 famiglie tra loro non correlate, la maggior parte localizzata nel dominio C-terminale del recettore, che lega la T₃, e nel dominio adiacente. In una sola famiglia è stata descritta una delezione completa del gene *TR-β*, trasmessa con carattere ereditario recessivo, mentre in due adenomi ipofisari TSH-secernti sono state rilevate mutazioni somatiche.

Le mutazioni hanno effetto dominante negativo, inibendo la fisiologica funzione del recettore. Non è stata riscontrata un'associazione genotipo-fenotipo: non vi è correlazione tra le diverse mutazioni e la gravità della sindrome stessa; anche soggetti portatori della stessa mutazione hanno diversa gravità della sindrome, probabilmente per la variabilità genetica di cofattori coinvolti nell'azione dell'ormone tiroideo.

Applicazione in clinica: la ricerca di mutazione di *TR-β* deve essere effettuata per confermare il sospetto diagnostico della sindrome.

Difetto di trasporto cellulare dell'ormone tiroideo

Il gene *MCT8* (*monocarboxylate transporter 8*) codifica un trasportatore dell'ormone tiroideo, che ha un ruolo importante nel trasporto dell'ormone tiroideo a livello cerebrale e quindi nello sviluppo dell'encefalo.

Vari tipi di alterazioni del gene possono determinare ridotta espressione della proteina di trasporto, alterato passaggio attraverso la membrana citoplasmatica e ridotta affinità con i substrati.

I deficit di MCT8 sono X-legati, quindi virtualmente tutti i pazienti sono di sesso maschile.

Deficit di metabolismo dell'ormone tiroideo

L'unico deficit ereditario coinvolge il gene *SECISBP2* (*SElenoCysteine Insertion Sequence-Binding Protein 2*), uno dei 12 geni coinvolti nella sintesi e degradazione di desiodasi.

L'incidenza delle forme ereditarie non è nota, la trasmissione è recessiva (quindi il difetto si manifesta solo negli omozigoti).

Bibliografia

Sakurai A, Takeda K, Ain K, et al. Generalized resistance to thyroid hormone associated with a mutation in the ligand-binding domain of the human thyroid hormone receptor beta. *Proc Natl Acad Sci USA* 1989, 86: 8977-81.

Refetoff S, Dumitrescu AM. Syndromes of reduced sensitivity to thyroid hormone: genetic defects in hormone receptors, cell transporters and deiodination. *Best Pract Res Clin Endocrinol Metab* 2007, 21: 277-305.

Refetoff S, Dumitrescu AM, Weiss RE. Reduced sensitivity to thyroid hormone. *www.uptodate.com* 2011.

Ipertiroidismo genetico (cfr cap 9 e sez IIc)

La prima descrizione di ipertiroidismo familiare non autoimmune (FNAH) risale al 1982. Si tratta di una forma rara di ipertiroidismo neonatale, sostenuta da mutazioni della proteina G α o del TSH-R, che inducono un'attivazione costitutiva della cascata di segnale intra-cellulare, in assenza di autoimmunità materna. La familiarità per ipertiroidismo non autoimmune è il carattere patognomonico della sindrome.

Tali mutazioni vengono trasmesse con carattere autosomico dominante nella FNAH, mentre avvengono come mutazioni *de novo*, nell'ipertiroidismo non autoimmune sporadico (SNAH), più raro rispetto a FNAH.

Le mutazioni germinali di TSH-R sono localizzate prevalentemente nei segmenti trans-membrana del recettore. **Non sono riportate correlazioni tra genotipo e fenotipo.**

Tabella 16a.3
Caratteri clinici

	FNAH	SNAH
Età di esordio	Variabile: dal periodo neonatale fino a 60 anni.	Più precoce: dal periodo neonatale sino agli 11 mesi; frequente anche l'esordio in età fetale.
Gravità dell'ipertiroidismo	Variabile da forme subcliniche a forme gravi, a volte complicate da ipoplasia facciale, età ossea avanzata, ritardo psico-motorio, ittero, idrocefalo, brachidattilia, epato-splenomegalia.	Maggiore rispetto a FNAH (spesso è necessario ricovero in Unità di Terapia Intensiva) e con tendenza alla recidiva; frequenti le complicanze dell'ipertiroidismo protratto:
Gozzo	In genere diffuso in età pediatrica, multinodulare in età più avanzata.	

È fondamentale il riconoscimento di queste forme di ipertiroidismo per un trattamento il più precoce possibile, al fine di evitare sequele permanenti (es. ritardo mentale) e, per le forme FNAH, di individuare altri componenti della famiglia affetti dalla patologia.

Bibliografia

Leclere J, Thomas JL. Diffuse non autoimmune hyperthyroidism. *Ann Endocrinol* 1982, 43: 553-68.
 Thomas JL, Leclere J, Hartemann P, et al. Familial hyperthyroidism without evidence of autoimmunity. *Acta Endocrinol* 1982, 100: 512-8.
 Gozu KI, Lublinghoff J, Bircan R, Paschke R. Genetics and phenomics of inherited and sporadic non-autoimmune hyperthyroidism. *Mol Cell Endocrinol* 2010, 322: 125-34.
 Hébrant A, van Staveren WCG, Maenhaut C, et al. Genetic hyperthyroidism due to activating TSHR mutations. *Eur J Endocrinol* 2011, 164: 1-9.

Ipotiroidismo congenito (cfr cap 8 e sez IIc)

Nel 15% dei casi l’ipotiroidismo congenito è ereditario, causato da mutazioni genetiche che inducono disgenesia tiroidea, resistenza al TSH, difetti di sintesi della Tg, o di organificazione e ricaptazione dello iodio (tabella 16a.3).

Le mutazioni riportate inducono **fenotipi molto variabili**, dal punto di vista morfologico (da ghiandola di volume normale ad agenesia), funzionale (da eutiroidismo a grave ipotiroidismo) e dell’età di insorgenza dell’ipotiroidismo.

Dati molto recenti iniziano a fare considerare l’individuazione di tali mutazioni utile non solo per scopi di ricerca, ma anche per un potenziale impatto clinico, terapeutico e di *follow-up*.

Tabella 16a.3

Mutazioni coinvolte nelle diverse forme di ipotiroidismo congenito

Geni che codificano per fattori di trascrizione implicati nello sviluppo della tiroide. La mutazione è da sospettare se sono presenti agenesia, atireosi, ipoplasia ed ectopia tiroidea: i livelli di Tg sono ridotti, il test per il perclorato è negativo; i pazienti possono essere anche eutiroidei.

Patologia	Gene	Trasmissione	Mutazione*	Prevalenza	Fenotipo
Disgenesia tiroidea	<i>TTF1</i>	AD	M, I, De, Intr, N	Rara	Associazione di ipotiroidismo congenito con <i>distress</i> respiratorio e disordini neurologici.
	<i>TTF2</i>	AR	M	Rara	Associazione con epiglottide bifida e palatoschisi.
	<i>PAX8</i>	AD	M, N, De	Rara	Ipoplasia tiroidea da moderata a severa, ipotiroidismo da subclinico a conclamato.
	<i>NKX2-5</i>	AD	M	Rara	Ipoplasia tiroidea severa.
Resistenza a TSH	<i>TSH-R</i>	AD-AR	M, I, De, Intr	Rara	Aumento dei livelli sierici di TSH e concentrazioni di ormoni tiroidei normali o ridotte, associati a tiroide in sede, di dimensioni normali o ridotte e assenza di autoimmunità. La funzione può variare da ipotiroidismo lieve a grave, a seconda che le mutazioni si presentino in etero o omozigosi.

Difetti sintesi Tg	<i>Tg</i>	AR	Intr, N, M, I, De	1:100.000 nati vivi	Da sospettare se i livelli sierici di Tg sono diminuiti, insieme alla negatività per il test del perclorato. La maggior parte dei pazienti ha gozzo congenito, ma l'iperplasia della tiroide è comunque sempre presente.
Difetti captazione iodio	<i>NIS</i>	AR	M, De, N	Rara	Eterogeneità clinica nell'età di esordio e nello sviluppo di gozzo. Va sospettato se è presente gozzo con ipotiroidismo (anche compensato), e se vi è significativa riduzione nei livelli di captazione di ioduri (captazione residua del radioiodio nella tiroide più bassa nei pazienti con esordio in periodo neonatale <i>vs</i> quelli con esordio nell'infanzia).
Difetti organificazione iodio	<i>TPO</i>	AR	F, M, De, Du, N	Rara	Da sospettare se esiste positività per il test del perclorato (eliminazione sia > 90% che compresa tra 10-90%). L'ipotiroidismo è permanente.
	<i>DUOX2</i>	AR	M, F, N, Intr	Rara	Può esserci ingrandimento della tiroide. I livelli di Tg sono aumentati e si ha positività al test del perclorato (10-90% di eliminazione del perclorato). L'ipotiroidismo può essere permanente o transitorio, a seconda che il gene sia mutato in omo o eterozigosi.
	<i>DUOXA2</i>	AR	M, N	Rara	Può esserci ingrandimento della tiroide. I livelli di Tg sono aumentati e si ha positività al test del perclorato (10-90% di eliminazione del perclorato). L'ipotiroidismo è generalmente lieve.

S. di Pendred	<i>SLC26A4</i>	AR		7.5-10:100.000 persone	Associato a sordità neurosensoriale.
Difetti di desiodasi	<i>DEHAL1</i>	AR	M	Rara	Da sospettare se il paziente presenta una storia familiare di ipotiroidismo congenito, in assenza di autoimmunità e ritardo mentale; all'esame ecografico la tiroide appare ingrandita e ipervascolarizzata, i livelli di Tg plasmatica e di MIT e DIT nelle urine e plasma sono aumentati. Si hanno anche negatività del test al perclorato e aumento nella iodo-captazione (> 50%).

(con il contributo di Piernicola Garofalo)

*N = nonsense; M= missense; I= inserzioni; De = delezioni; Du = duplicazioni; F = frameshift;

Intr = mutazioni introniche

Bibliografia

- LaFranchi S. *Clinical features and detection of congenital hypothyroidism*. www.uptodate.com 2011.
- Rapa A, Montani A, Moia S, et al. *Subclinical hypothyroidism in children and adolescents: a wide range of clinical, biochemical, and genetic factors involved*. *J Clin Endocrinol Metab* 2009, 94: 2414-20.
- Camilot M, Teofoli F, Gandini A, et al. *Thyrotropin receptor gene mutations and TSH resistance: variable expressivity in the heterozygotes*. *Clin Endocrinol (Oxf)* 2005, 63: 146-51.
- De Marco G, Agretti P, Camilot M, et al. *Functional studies of new TSH receptor (TSHr) mutations identified in patients affected by hypothyroidism or isolated hyperthyrotrophinaemia*. *Clin Endocrinol (Oxf)* 2009, 70: 335-8.
- Nicoletti A, Bal M, De Marco G, et al. *Thyrotropin-stimulating hormone receptor gene analysis in pediatric patients with non-autoimmune subclinical hypothyroidism*. *J Clin Endocrinol Metab* 2009, 94: 4187-94.
- Pardo V, Rubio IG, Knobel M, et al. *Phenotypic variation among four family members with congenital hypothyroidism caused by two distinct thyroglobulin gene mutations*. *Thyroid* 2008, 18: 783-6.
- Targovnik HM, Esperante SA, Rivolta CM. *Genetics and phenomics of hypothyroidism and goiter due to thyroglobulin mutations*. *Mol Cell Endocrinol* 2010, 322: 44-55.
- Castanet M, Polak M. *Spectrum of human Foxe1/TTF2 mutations*. *Horm Res Paediatr* 2010, 73: 423-9.
- Dentice M, Cordeddu V, Rosica A, et al. *Missense mutation in the transcription factor NKX2-5: a novel molecular event in the pathogenesis of thyroid dysgenesis*. *J Clin Endocrinol Metab* 2006, 91: 1428-33.
- Montanelli L, Tonacchera M. *Genetics and phenomics of hypothyroidism and thyroid dys- and agenesis due to PAX8 and TTF1 mutations*. *Mol Cell Endocrinol* 2010, 322: 64-71.
- Grasberger H. *Defects of thyroidal hydrogen peroxide generation in congenital hypothyroidism*. *Mol Cell Endocrinol* 2010, 322: 99-106.
- Ris-Stalpers C, Bikker H. *Genetics and phenomics of hypothyroidism and goiter due to TPO mutations*. *Mol Cell Endocrinol* 2010, 322: 38-43.
- Kosugi S, Sato Y, Matsuda A, et al. *High prevalence of T354P sodium/iodide symporter gene mutation in Japanese patients with iodide transport defect who have heterogeneous clinical pictures*. *J Clin Endocrinol Metab* 1998, 83: 4123-9.
- Szinnaï G, Kosugi S, Derrien C, et al. *Extending the clinical heterogeneity of iodide transport defect (ITD): a novel mutation R124H of the sodium/iodide symporter gene and review of genotype-phenotype correlations in ITD*. *J Clin Endocrinol Metab* 2006, 91: 1199-204.
- Moreno JC, Klootwijk W, van Toor H, et al. *Mutations in the iodotyrosine deiodinase gene and hypothyroidism*. *N Engl J Med* 2008, 358: 1811-8.

16b. Su campione citologico e istologico

Lo studio citologico e istologico può essere integrato dall'impiego di **marcatori immunocitochimici e/o genetico-molecolari**.

Sono utilizzati come marcatori immunoistochimici:

- specifici per l'epitelio follicolare: tireoglobulina (usato frequentemente nella *routine* diagnostica) e perossidasi tiroidea;
- nel sospetto di MTC (*cf* cap 6b): calcitonina, cromogranina A e CEA;
- nel caso di lesioni neoplastiche di non agevole attribuzione diagnostica: marcatori specifici di tessuto epiteliale (es. citocheratina) o linfocitaria;
- il fattore di trascrizione TTF1 è espresso sia dalle cellule follicolari che da quelle parafollicolari, normali o neoplastiche e, sebbene sia presente in altri tessuti (polmone), può essere utilizzato per la diagnostica immunoistochimica.

Nell'ambito delle neoplasie a origine dall'epitelio follicolare, per la diagnosi differenziale tra adenoma follicolare e FTC, o variante follicolare del PTC, i marcatori immunoistochimici più utilizzati sono Galectina-3, CK19, HMBE1: hanno un valido ruolo orientativo, ma, in virtù della limitata riproducibilità, non ne è attualmente raccomandata l'applicazione nella *routine* diagnostica.

Varie **alterazioni genetiche somatiche** sono state identificate sia nelle neoplasie ad origine dalle cellule follicolari che parafollicolari (MTC).

Le principali alterazioni che riguardano le neoplasie ad origine dalle cellule follicolari sono riportate nella tabella 16b.1.

Le **mutazioni** più rilevanti da un punto di vista diagnostico, **applicabili in citologia**, sono:

- nel PTC le mutazioni attivanti di *BRAF* ed i riarrangiamenti *RET/PTC*;
- nel FTC le mutazioni attivanti di *RAS* ed il riarrangiamento *PAX8/PPAR γ* .

Mutazioni di *BRAF*

Sono **presenti in circa il 50% dei PTC** (*cf* cap 6a), localizzate in più del 90% dei casi a livello del codone 600 (V600E).

La percentuale dei casi *BRAF*-positivi varia a seconda degli istotipi:

- nella variante a cellule alte circa 80%;
- nella variante follicolare 5-10% (raramente si riscontra la mutazione K601E).

La ricerca di *BRAF* ha quindi un **bassissimo valore diagnostico per la variante follicolare**, che è quella che pone grossi problemi alla citologia (*cf* cap 14i).

Recenti studi enfatizzano il ruolo della mutazione V600E del gene *BRAF* come **fattore prognostico negativo nel PTC** (maggiore percentuale di infiltrazione e superamento della capsula tiroidea, metastasi linfonodali, persistenza/recidiva di malattia e, in una sola casistica, ridotta sopravvivenza), ma i dati della letteratura non sono omogenei e non è stata riscontrata correlazione tra mutazione *BRAF* e metastasi a distanza. Alcuni autori lo propongono come indicatore per un approccio chirurgico più aggressivo (tiroidectomia totale e svuotamento del comparto linfonodale centrale del collo). Per attribuire un sicuro significato prognostico alla mutazione si rende quindi necessario lo studio di ampie casistiche con lungo *follow-up*.

La mutazione di *BRAF* potrà costituire in futuro un bersaglio terapeutico per inibitori chinasi-specifici, nelle neoplasie metastatiche che la esprimono e non hanno la capacità di captare lo iodio.

Tabella 16b.1
Mutazioni somatiche nelle neoplasie ad origine dalle cellule follicolari della tiroide

	TSH/G _{sα}	PAX8/ PPAR _γ	RET/ PTC	RAS	BRAF	β Catenin (CTNNB1- esone 3)	TP53
Adenoma follicolare	10-80% noduli iperfunzionanti	5-20%	0	20-40%	0	0	0
FTC	< 5%	20-50%	0	30-50%	0	0	0
PTC	0	0	20-40%	0-10%	30-70%	0	0
PTC variante follicolare	0	0-30%	5-10%	25-45%	5-10%	0	0
Carcinoma scars. differenziato	0	0	0-15%	20-50%	5-15%	0-25%	15-40%
Carcinoma anaplastico	0	0	0	10-50%	10-40%	5-65%	50-80%

Riarrangiamenti del gene *RET* (*RET/PTC*)

Presenti nel 20-40% dei PTC. Le forme più frequenti (rappresentano più del 90% dei casi) sono *RET/PTC1* e *RET/PTC3*.

Questi riarrangiamenti sono associati a **esposizione a radiazioni ionizzanti**, sia per motivi terapeutici che accidentali (come nel caso eclatante dei PTC post-Chernobyl): la prevalenza è intorno al 50-80% nei PTC insorti dopo esposizione a radiazioni.

È importante considerare che il riarrangiamento *RET/PTC* può essere **presente a bassi livelli in lesioni non-neoplastiche** (es. tiroidite di Hashimoto, *cfr cap 7*, o noduli tiroidei non maligni, *cfr cap 5*).

Mutazioni di H-, K- ed N-RAS

Sono presenti in circa il 40% dei FTC (*cfr cap 6a*) e sono state associate a un comportamento clinico più aggressivo. Le mutazioni non sono tuttavia specifiche, perchè sono anche presenti, sia pure in proporzione inferiore, negli adenomi follicolari. Tuttavia, mutazioni del codone 61 (esone 3) di N-RAS, del codone 61 (esone 3) di H-RAS e dei codoni 12-13 (esone 2) di K-RAS sono state correlate con una diagnosi di malignità (carcinoma verso adenoma).

Riarrangiamento PAX8/PPAR_γ

Presente in circa il 10% degli adenomi e in circa un terzo dei FTC, in cui è stato associato a invasione vascolare ma non a prognosi sfavorevole.

Le ricerche più recenti hanno mostrato interessanti prospettive derivanti da studi di espressione multigenica (DNA *microarray*) e di fattori regolatori dell'espressione genica (microRNA), per i quali tuttavia non è ancora realistica la traslazione dalla ricerca all'applicazione clinica.

Mutazioni di *RET*

Una mutazione somatica (presente quindi solo nel tumore, da valutare su campione istologico) del proto-oncogene *RET* al codone 918 è stata identificata nel 25-35% delle forme sporadiche di MTC (*cf* cap 6b), associata a una maggiore aggressività; in pochi casi è stata evidenziata una mutazione somatica nei codoni 618, 634, 768, 804 e 883.

Quando eseguire la ricerca di mutazioni genetiche somatiche in citologia tiroidea

Nei noduli con caratteri ecografici sospetti (*cf* cap 14a):

- in particolare per i noduli di diametro < 1 cm
- o con citologia (*cf* cap 14i) non diagnostica (TIR1)
- o con citologia TIR3

possibilmente valutando un pannello di alterazioni genetiche.

Non vi è ancora indicazione all'introduzione della biologia molecolare nella *routine* clinica della citologia tiroidea.

Bibliografia

- Nikiforov YE, Steward DL, Robinson-Smith TM, et al. Molecular testing for mutations in improving the fine-needle aspiration diagnosis of thyroid nodules. *J Clin Endocrinol Metab* 2009, 94: 2092-8.
- Nikiforova MN, Nikiforov YE. Molecular diagnostics and predictors in thyroid cancer. *Thyroid* 2009, 19: 1351-61.
- Couto JP, Prazeres H, Castro P, et al. How molecular pathology is changing and will change the therapeutics of patients with follicular cell-derived thyroid cancer. *J Clin Pathol* 2009, 62: 414-21.
- Eszlinger M, Paschke R. Molecular fine-needle aspiration biopsy diagnosis of thyroid nodules by tumor specific mutations and gene expression patterns. *Mol Cell Endocrinol* 2010, 322: 29-37.
- Kim SK, Hwang TS, Yoo YB, et al. Surgical results of thyroid nodules according to a management guidelines based on the BRAF V600E mutation status. *J Clin Endocrinol Metab* 2011, 96: 658-64.
- Elisei R, Ugolini C, Viola D, et al. BRAF V600E mutation and outcome of patients with papillary thyroid carcinoma: a 15-year median follow-up study. *J Clin Endocrinol Metab* 2008, 93: 3943-9.