

DIAGNOSI DELL'ORBITOPATIA DI GRAVES

Responsabile Editoriale
Vincenzo Toscano

INTRODUZIONE

Sono state proposte diverse **denominazioni** della patologia, che ne pongono in risalto la relazione con le caratteristiche cliniche o con la malattia di Graves o semplicemente con la patologia tiroidea. Con la denominazione di "Orbitopatia di Graves" (OG) si vuole sottolineare il coinvolgimento da parte del processo patologico dell'intera cavità orbitaria, e non del solo globo oculare.

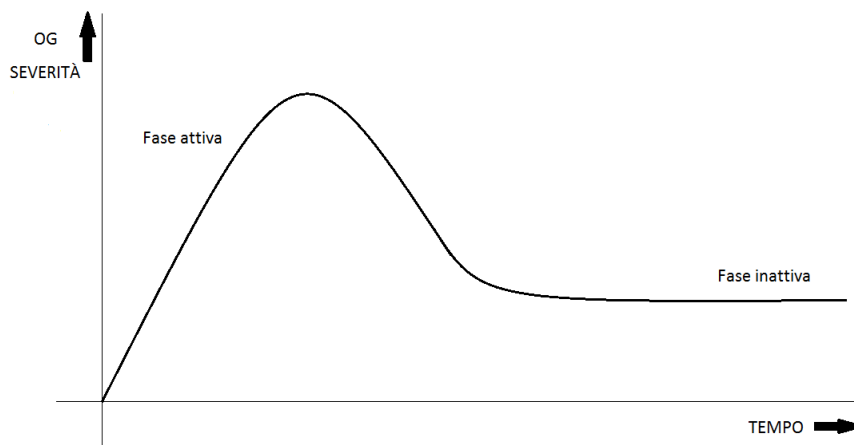
La **patogenesi**, ancora da chiarire, implica fattori meccanici, genetici, autoimmunitari e ambientali, in particolare il fumo di sigaretta. L'OG può associarsi all'ipertiroidismo nella malattia di Graves (~78%), alle tireopatie autoimmuni senza alterazioni della funzionalità tiroidea (~20%) e all'ipotiroidismo nella tiroidite di Hashimoto (~2%).

La **prevalenza** dell'OG è dell'1% nella popolazione generale e l'**incidenza** stimata è di 16/100.000 per anno per le donne e 3/100.000 per gli uomini. La prevalenza presenta inoltre due picchi localizzati nella quinta e settima decade di vita, con età di insorgenza leggermente più alta nei soggetti di sesso maschile, in cui si registra anche una maggiore frequenza di orbitopatia di grado severo. L'OG si presenta più frequentemente in forma lieve, tale da non richiedere terapie specifiche, e solo nel 4-8% dei casi in forme molto gravi che possono compromettere la funzione visiva. Relativamente frequenti risultano anche i quadri di OG moderata-severa che richiedono una terapia specifica, in assenza di rischio per la funzione visiva.

La **storia naturale** dell'orbitopatia di Graves (figura) comprende:

- una fase iniziale, dinamica, di infiammazione attiva, caratterizzata dalla comparsa e dal rapido peggioramento di segni e sintomi fino al raggiungimento di un plateau, che coincide con il picco di severità, durante il quale non vi è ulteriore aggravamento;
- a questa segue una fase intermedia di miglioramento graduale, fino allo spegnersi della risposta infiammatoria;
- inizia quindi la fase tardiva, inattiva, di malattia durante la quale il quadro clinico si stabilizza, ma residuano anomalie sia di tipo funzionale che estetico.

La fase attiva ha una durata variabile da pochi mesi a 5 anni, anche se più frequentemente questo tempo oscilla tra i 18 e i 36 mesi. **Identificare la fase della malattia**, definendone severità e attività clinica, è **importante per il management** del paziente: la terapia anti-infiammatoria trova un razionale solo durante la fase attiva, al contrario, durante il periodo di stabilizzazione della patologia, in cui non c'è più margine di cambiamento spontaneo (fase inattiva), è possibile mettere in atto interventi di chirurgia correttiva.



DIAGNOSI

La **diagnosi** di OG si basa su tre elementi: la presenza di segni e sintomi oculari, la presenza di autoimmunità tiroidea e l'esclusione di diagnosi alternative mediante l'utilizzo di *imaging* neuroradiologico.

Sintomi e segni

Sintomi	Segni
Fotofobia	Edema palpebrale
Lacrimazione	Iperemia palpebrale
Irritazione	Retrazione palpebrale
Secchezza	Iperemia congiuntivale
Senso di corpo estraneo	Chemosi
Senso di oppressione	Edema della plica/caruncola
Diplopia	Lagoftalmo
Dolore spontaneo	Esoftalmo
Dolore nei movimenti oculari	Lesioni corneali
Riduzione del <i>visus</i>	
Alterazione visione dei colori	

Le manifestazioni cliniche di OG sono variabili in funzione della fase di malattia e del grado di coinvolgimento delle diverse strutture orbitarie. In fase precoce di malattia il principale motivo di preoccupazione per il paziente è il cambiamento del proprio aspetto esteriore, conseguente alla retrazione palpebrale, alla proptosi o alla comparsa dei segni di interessamento dei tessuti molli.

Il segno più comune di presentazione è la **retrazione palpebrale** responsabile del tipico sguardo fisso con occhi sbarrati, che può accompagnarsi a un'assenza o un ritardo nella discesa della palpebra superiore nello sguardo verso il basso (segno di von Graefe).

La retrazione palpebrale contribuisce a rendere più evidente la **proptosi** eventualmente presente e insieme a questa favorisce l'impossibilità della palpebra di chiudersi completamente a ricoprire la superficie oculare (**lagoftalmo**). Si aggiungono quindi i tipici **sintomi di irritazione corneale**, quali fotofobia, eccessiva lacrimazione e sensazione di "sabbia negli occhi".

L'infiammazione coinvolge tutte le strutture dell'occhio e si manifesta con **edema e iperemia palpebrale, iperemia congiuntivale, chemosi** (edema congiuntivale) ed **edema della plica e della caruncola**.

È possibile individuare 3 categorie di pazienti:

1. con interessamento esclusivo del grasso retro-bulbare;
2. con interessamento esclusivo della muscolatura estrinseca oculare;
3. con entrambe le componenti.

Il coinvolgimento muscolare può determinare anche le manifestazioni più serie della patologia, come la **diplopia** e l'entità clinica definita come **neuropatia ottica distiroidea** (DON). Solo una piccola percentuale di pazienti riferisce precocemente disturbi importanti, come riduzione del visus o alterazioni della percezione dei colori, che devono porre in allarme in quanto potenziali indicatori di DON.

Nessuno di questi segni o sintomi è specifico dell'orbitopatia di Graves, ma la presenza di retrazione palpebrale, esoftalmo, disfunzione del nervo ottico o coinvolgimento dei muscoli extra-oculari in pazienti con ipertiroidismo autoimmune orienta facilmente la diagnosi, che non è invece agevole in caso di patologia tiroidea non nota.

Le manifestazioni cliniche di malattia devono essere valutate con un'**accurata visita oculistica**, che comprenda anche la misurazione dell'acuità visiva, la tonometria, l'esoftalmometria, l'esame del fondo oculare, del campo visivo e della visione dei colori. La valutazione clinica è completata dalla visita ortottica per definire la presenza o meno di diplopia, strabismo e alterazioni della motilità oculare.

Attività e severità

La diagnosi di **attività** della OG si pone sulla base della presenza di almeno 3 tra 7 segni e sintomi di malattia (tabella CAS).

CLINICAL ACTIVITY SCORE (CAS)
1. Dolore orbitario spontaneo
2. Dolore nei movimenti oculari
3. Iperemia delle palpebre
4. Edema delle palpebre
5. Iperemia della congiuntiva
6. Edema della plica e/o della caruncola
7. Chemosi
Presenza di attività clinica se CAS \geq 3/7

Più complessa è la definizione di **severità**, che comprende anche altri aspetti quali la retrazione palpebrale, la proptosi, il coinvolgimento corneale e il grado di diplopia. Sono state suggerite diverse classificazioni della severità di patologia (NO SPECS, VISA): riportiamo di seguito quella proposta dall'EUGOGO (European Group of Graves Orbitopathy).

SEVERITÀ	
OG lieve	Retrazione palpebrale $<$ 2 mm Coinvolgimento lieve dei tessuti molli Esoftalmo $<$ 3 mm Diplopia assente o intermittente Coinvolgimento della cornea responsivo ai farmaci
OG moderata- severa	Retrazione palpebrale \geq 2 mm Coinvolgimento moderato o severo dei tessuti molli Esoftalmo \geq 3mm Diplopia incostante o costante
OG con compromissione della vista	Neuropatia ottica distiroidea (DON) Rottura corneale

Per una corretta valutazione clinica dell'OG è possibile utilizzare l'apposito atlante EUGOGO scaricabile dal sito: http://www.eugogo.eu/clinical_evaluation.php.

Diagnostica di laboratorio

L'indagine biochimica può supportare la diagnosi clinica di orbitopatia: in tutti i casi in cui vi sia un sospetto clinico di OG è pertanto opportuno indagare la funzionalità (TSH Reflex) e l'autoimmunità tiroidea (Ab anti-recettore del TSH, Ab anti-TPO e Ab anti-Tg).

Mentre la funzionalità tiroidea nella norma non esclude la possibile correlazione tiroidea dell'orbitopatia (malattia di Graves eutiroidea), **la presenza di autoimmunità positiva è un requisito diagnostico fondamentale**. Bisogna infatti ricordare che le manifestazioni oculari compaiono nell'85% dei casi in associazione all'ipertiroidismo, ma in una percentuale minore di casi si presentano in pazienti con ipotiroidismo da tiroidite cronica autoimmune o in condizioni di eutiroidismo. In tali pazienti solo il dato anticorpale supporta la diagnosi.

Inoltre, la determinazione degli **anticorpi anti-recettore del TSH** è raccomandata anche in corso di terapia e durante il follow-up, vista la correlazione positiva tra livelli di tali anticorpi e severità ed attività di malattia e considerato il loro valore prognostico.

Diagnostica per immagini

Le metodiche di *imaging* non vengono utilizzate di routine, ma **riservate ad alcune condizioni**:

- diagnosi differenziale con altre patologie dell'orbita in presenza di asimmetria o unilaterialità delle manifestazioni cliniche;
- pazienti con segni e sintomi di urgenza sospetti per DON;
- valutazione della risposta al trattamento immuno-soppressivo;
- eventualità di intervento chirurgico di decompressione;
- casi in cui sia necessario valutare il coinvolgimento infiammatorio delle strutture muscolari.

Le metodiche attualmente disponibili sono: l'ecografia orbitaria, la tomografia computerizzata (TC) e la risonanza magnetica nucleare (RMN).

Ecografia orbitaria: di scarsa utilità.

TC: ha un'elevata accuratezza nello studio della cavità orbitaria. L'indagine è eseguita con tecnica spirale, utilizzando possibilmente sezioni di 2 mm, e non necessita dell'utilizzo del mezzo di contrasto. Grazie all'ottima visualizzazione delle strutture ossee, la TC viene preferita nell'eventualità di un intervento chirurgico di decompressione orbitaria in fase pre- e post-operatoria. È un esame relativamente rapido, disponibile su larga scala e dai costi moderati, tuttavia prevede l'uso di radiazioni ionizzanti.

RMN: non fa uso di radiazioni ionizzanti, ma è in grado di fornire immagini influenzate dai tempi di rilassamento T1 e T2 e dalla densità di protoni contenuti in un tessuto, parametro quest'ultimo che aumenta in presenza di edema infiammatorio. Ha il vantaggio quindi, rispetto alle altre metodiche, di fornire informazioni circa l'attività di malattia. La sequenza più adatta per valutare l'edema è la T2 fat sat o STIR (short time inversion recovery), che individua i tessuti ad alto contenuto di acqua, mentre il segnale del grasso è soppresso. La buona risoluzione dei tessuti molli rende agevole la diagnosi differenziale con altre patologie dell'orbita. Nelle sequenze T1-pesate assiali, può inoltre essere misurata con estrema precisione l'entità della proptosi. È tuttavia un esame costoso, con una distribuzione limitata sul territorio e con delle controindicazioni (portatori di dispositivi metallici, claustrofobici). È necessario l'utilizzo del mezzo di contrasto.

Reperti radiologici suggestivi di OG sono:

- proptosi mono o bilaterale (protrusione del globo oculare oltre la linea inter-zigomatica); ingrandimento fusiforme dei muscoli extra-oculari (con frequenza decrescente: retto inferiore, retto mediale, retto superiore e retto laterale), con risparmio dell'inserzione tendinea;

- incremento del grasso retro-bulbare;
- compressione del nervo ottico all'apice dell'orbita;
- assenza di lesioni infra-orbitarie occupanti spazio.

	Vantaggi	Limiti
TC	Maggiore accessibilità Costi inferiori Possibile utilizzo in caso di contro-indicazioni alla RM (<i>pace-maker</i> o altri dispositivi elettromedicali) Tempi di esecuzione più brevi	Mancanza di informazioni sull'attività di malattia Dose radiante (dose media al cristallino 40 mSv/esame)
RM	Informazione precisa su dimensioni e struttura dei tessuti molli	Valutazione delle strutture ossee e calcifiche Tempi di esecuzione (20-30 minuti) Presenza di impianti elettronici (<i>pace-maker</i> , stimolatori spinali, ecc) Costi superiori a TC Claustrofobia

NEUROPATIA OTTICA DISTIROIDEA (DON)

Nonostante riguardi solo il 4-8% dei pazienti con OG, è una condizione ad elevato rischio di cecità, che deve essere pertanto prontamente riconosciuta in fase precoce di reversibilità.

La diagnosi è tuttavia non semplice, in conseguenza della variabilità dei segni e sintomi di presentazione e della concomitanza di possibili fattori confondenti (glaucoma, cataratta, alterazioni corneali di diversa natura). I **criteri clinici** usati per la diagnosi sono: alterazione della visione dei colori, edema della papilla, riduzione dell'acuità visiva, deficit pupillare afferente relativo, deficit campimetrico e alterazione dei potenziali evocati visivi. Tuttavia nessuno di questi, da solo, può confermare o escludere con certezza la diagnosi: in pazienti con OG, **la compromissione di uno dei sopraelencati parametri clinici rende probabile la diagnosi di DON, che trova conferma dall'evidenza radiologica di compressione del nervo ottico.**

L'indagine più indicata in tal senso è la TC, che permette di valutare in maniera ottimale la compressione del nervo ottico, da attribuire all'aumento del diametro dei muscoli extra-oculari, all'appiattimento del nervo ottico all'apice, al prolasso del grasso orbitario nella fessura superiore, alla proptosi, all'ingrandimento della vena oftalmica superiore e alla dislocazione anteriore della ghiandola lacrimale.

Nei pazienti diabetici l'incidenza di DON è maggiore, perchè la microangiopatia induce una maggiore sensibilità del nervo ottico agli insulti ischemici compressivi.

DIAGNOSI DIFFERENZIALE

L'OG rappresenta la causa più frequente di esoftalmo uni- e bilaterale nell'adulto; nei casi di interessamento asimmetrico o monolaterale è necessario escludere, mediante TC/RMN, diagnosi alternative di patologie (vedi tabella) che possono mimare clinicamente l'OG. È stata riportata una maggiore incidenza di forme unilaterali nei pazienti eutiroidei o ipotiroidei con bassi titoli anticorpali.

DIAGNOSI DIFFERENZIALE	
Patologie infiammatorie dell'orbita	Pseudotumor orbitae, o infiammazione orbitaria idiopatica, e le sue varianti localizzate (se coinvolgono una sola struttura dell'orbita, miosite, dacrio-adenite, s. di Tolosa-Hunt, ecc) o diffuse (se coinvolgono tutte le strutture dell'orbita) Sarcoidosi S. di Sjogren Vasculiti: granulomatosi di Wegener, s. di Churg-Strauss, poliarterite nodosa, ecc
Patologie infettive dell'orbita	Cellulite orbitaria (da <i>Staphylococcus Aureus</i> e <i>Streptococcus</i> , mucormicosi negli stati di immuno-soppressione, aspergillosi in situazioni di neutropenia, diabete mellito ed HIV)
Neoplasie dell'orbita	Malattie linfo-proliferative dell'orbita Localizzazioni metastatiche orbitarie: carcinomi mammella, polmone, prostata, tratto gastrointestinale e rene Meningioma dell'orbita (dell'ala dello sfenoide e del nervo ottico)
Malformazioni vascolari dell'orbita	Fistola carotido-cavernosa Linfangioma Varici orbitarie Emangioma cavernoso Emangio-pericitoma

CONCLUSIONI

La diagnosi di OG si basa sull'associazione di più elementi, la cui valutazione richiede la collaborazione di diverse figure specialistiche con adeguate competenze ed esperienza specifica. Da un corretto inquadramento clinico iniziale dipende una gestione appropriata e tempestiva della patologia, di fondamentale importanza nelle forme più gravi, come la DON, che si presenta anche in presenza di un CAS non particolarmente elevato. È importante quindi indirizzare il paziente con OG, ad eccezione delle forme lievi, in centri specializzati nella gestione di tale patologia (vedi tabella).

CHI INVIARE A CENTRI DI RIFERIMENTO SPECIALIZZATI NELLA GESTIONE MULTIDISCIPLINARE DELL'OG? (EUGOGO consensus statement)	
<ul style="list-style-type: none"> • Pazienti con storia di m. di Graves senza sintomi né segni di OG → non inviare • Pazienti con forme lievi di OG → non inviare • Pazienti con presentazione inusuale (OG unilaterale o OG in eutiroidismo) anche in presenza di segni e sintomi lievi → inviare 	
con urgenza	senza urgenza
<ul style="list-style-type: none"> • Inspiegato peggioramento della vista • Cambiamento dell'intensità e della qualità della visione dei colori • Storia di improvvisa protrusione di uno o entrambi i globi oculari (sub-lussazione) • Evidente opacità corneale • Cornea visibile con le palpebre chiuse • Edema della papilla 	<ul style="list-style-type: none"> • Alterata sensibilità degli occhi alla luce: fastidio o peggioramento negli ultimi 1-2 mesi • Occhi eccessivamente irritati e nessun miglioramento dopo 1 settimana di lubrificanti topici • Dolore oculare: fastidio o peggioramento negli ultimi 1-2 mesi • Cambiamento visibile degli occhi e/o delle palpebre negli ultimi 1-2 mesi • Preoccupazione causata dal cambiamento d'aspetto degli occhi • Diplopia, riduzione dei movimenti oculari o strabismo manifesto • Inclinazione del capo per evitare la diplopia • Fastidiosa retrazione delle palpebre • Anomalo gonfiore o rossore delle palpebre o della congiuntiva

BIBLIOGRAFIA

1. Bartalena L, Baldeschi L, Dickinson A, et al. Consensus statement of the European Group on Graves' orbitopathy (EUGOGO) on management of GO. Eur J Endocrinol [2008, 158: 273-85](#).
2. Rocchi R, Marinò M, Marcocci C, Pinchera A. L'oftalmopatia basedowiana. [Ed Mediserve 2010](#).
3. Wiersinga WM. Graves' Ophthalmopathy and Dermopathy. Best Pract Res Clin Endocrinol Metab [2012, 26: 227-390](#).
4. Wiersinga WM, Kahaly GJ. Graves' orbitopathy. A multidisciplinary approach. Karger 2007.
5. Chiefari A, Caprioli S, Toscano V, Monti S. Inquadramento diagnostico clinico, biochimico e strumentale dell'orbitopatia di Graves. Endowiki. (http://www.endowiki.it/index.php?option=com_content&view=article&id=359&Itemid=554&lang=it)