





Corso Residenziale
di Formazione
per Giovani Medici

13-15 Febbraio 2014
Hotel Europa Bologna

AME-FADOI

Ipertensione Arteriosa

Gruppo A - Venerdì 14 febbraio (ore 8.30-11.00)

Gruppo B - Venerdì 14 febbraio (ore 14.30-17.00)

Responsabile: R. Frediani

- 30' Ipertensione arteriosa secondaria M. Terzolo
- 60' Caso Clinico G. Saglietti
- 60' Caso Clinico R. Frediani

Dr. Roberto Frediani
Medicina Interna ASL VCO
Dipartimento Formazione
FADOI



CASO CLINICO

RMR ♀ anni 57, insegnante



Resezione conservativa terzo distale diafisi femore dx con reimpianto osseo da cresta iliaca per estesa lesione fibrolipomatosa



Exeresi nodulo neurofibromatoso cervicale posteriore sin



m. di von Recklinghausen



↪ A giugno, per una ipertensione arteriosa non controllata dalla terapia, tra gli esami (ma non screening per ipertensione arteriosa secondaria) all' Ecografia addominale riscontro di neoformazione rene dx e nodulo rene sin



ESH AND ESC GUIDELINES

2013 ESH/ESC Guidelines for the management of arterial hypertension

The Task Force for the management of arterial hypertension of the European Society of Hypertension (ESH) and of the European Society of Cardiology (ESC)



2014 Evidence-Based Guideline for the Management of High Blood Pressure in Adults
Report From the Panel Members Appointed to the Eighth Joint National Committee (JNC 8)



2014 Guideline for Management of High Blood Pressure


Table 6. Guideline Comparisons of Goal BP and Initial Drug Therapy for Adults With Hypertension

Guideline	Population	Goal BP, mm Hg	Initial Drug Treatment Options
2014 Hypertension guideline	General ≥ 60 y	<150/90	Nonblack: thiazide-type diuretic, ACEI, ARB, or CCB
	General <60 y	<140/90	Black: thiazide-type diuretic or CCB
	Diabetes	<140/90	Thiazide-type diuretic, ACEI, ARB, or CCB
	CKD	<140/90	ACEI or ARB
ESH/ESC 2013 ³⁷	General nonelderly	<140/90	β -Blocker, diuretic, CCB, ACEI, or ARB
	General elderly <80 y	<150/90	
	General ≥ 80 y	<150/90	
	Diabetes	<140/85	ACEI or ARB
	CKD no proteinuria	<140/90	ACEI or ARB
CHEP 2013 ³⁸	General <80 y	<140/90	Thiazide, β -blocker (age <60y), ACEI (nonblack), or ARB
	General ≥ 80 y	<150/90	
	Diabetes	<130/80	ACEI or ARB with additional CVD risk ACEI, ARB, thiazide, or DHPCCB without additional CVD risk
	CKD	<140/90	ACEI or ARB
ADA 2013 ³⁹	Diabetes	<140/80	ACEI or ARB
KDIGO 2012 ⁴⁰	CKD no proteinuria	$\leq 140/90$	ACEI or ARB
	CKD + proteinuria	$\leq 130/80$	
NICE 2011 ⁴¹	General <80 y	<140/90	<55 y: ACEI or ARB
	General ≥ 80 y	<150/90	≥ 55 y or black: CCB
ISHIB 2010 ⁴²	Black, lower risk	<135/85	Diuretic or CCB
	Target organ damage or CVD risk	<130/80	



CASO CLINICO

Viene inviata dal curante a visita specialistica chirurgica per valutazione

 il collega richiede una consulenza internistica/ endocrinologica; l' iter diagnostico (Tc addome e Scintigrafia I123-MIBG) conferma il sospetto clinico di “Feocromocitoma” bilaterale e di ipercaptazione di una vertebra dorsale, per cui viene posta indicazione ad intervento chirurgico



ad agosto 2009 intervento di surrenectomia bilaterale

Il reperto istologico depone per:

- a sin feocromocitoma benigno
- a dx feocromocitoma con dubbio potenziale di malignità (invasione vascolare e focale pleiomorfismo nucleare)

RASSEGNA

Emergenze e urgenze ipertensive: *update clinico*

Questi tumori possono scatenare crisi ipertensive acute prima o durante il trattamento chirurgico. Non esistono grossi studi che stabiliscano quale sia il farmaco più efficace da utilizzare prima dell'intervento. I regimi tradizionali includono i bloccanti α -adrenergici, quali la fenossibenzamina, la doxazosina o l'urapidil⁷⁶.

Altri farmaci alternativi per la gestione preoperatoria sono il labetalolo o i calcioantagonisti diidropiridinici, sia somministrati singolarmente, sia in associazione con bloccanti α -adrenergici⁷⁷. Il labetalolo rimane meno adatto. I calcioantagonisti posseggono il vantaggio di non causare ipotensione ortostatica, ma se usati da soli non prevenono l'instabilità emodinamica completamente.

Le crisi ipertensive nei pazienti affetti da feocromocitoma in attesa di intervento devono essere trattate farmacologicamente scegliendo tra nitroprussiato, fentolamina o nicardipina somministrati per via endovenosa⁷⁸.



Feocromocitoma

NANETS Consensus Guidelines for the Diagnosis of Neuroendocrine Tumor

PHEOCHROMOCYTOMAS


EPIDEMIOLOGY

Pheochromocytomas and paragangliomas are rare and occur in about 0.05% to 0.1% of patients with sustained hypertension. However, this probably accounts for only 50% of people harboring pheochromocytoma or paraganglioma because about half the patients with pheochromocytoma or paraganglioma have paroxysmal hypertension or normotension. The prevalence of pheochromocytoma and paraganglioma can be estimated to lie between 1:6500 and 1:2500, with the annual incidence in the United States of 500 to 1600 cases per year.



The North American Neuroendocrine Tumor Society Consensus Guideline for the Diagnosis and Management of Neuroendocrine Tumors

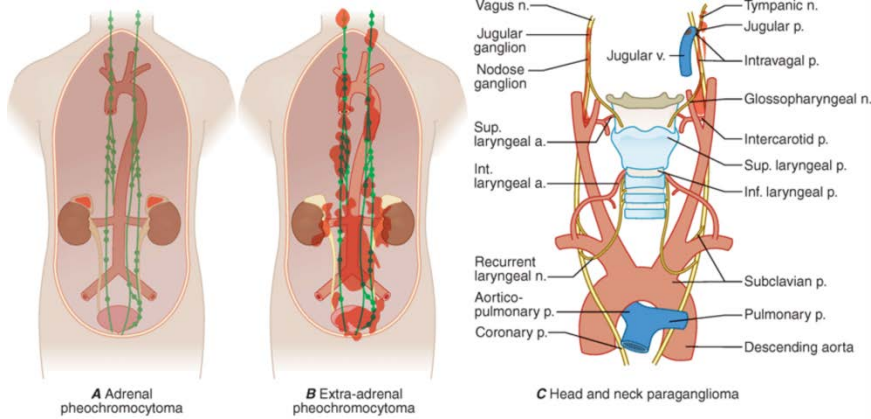
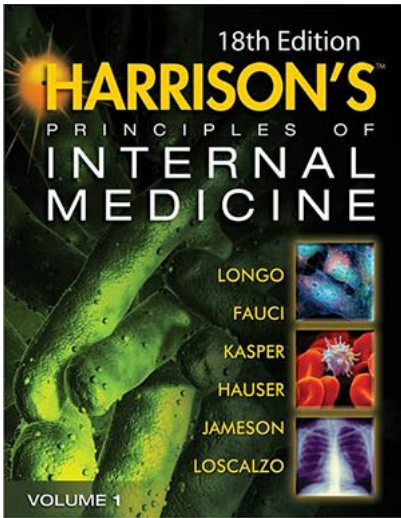
Pheochromocytoma, Paraganglioma, and Medullary Thyroid Cancer



PHEOCHROMOCYTOMA AND PARAGANGLIOMA

In 2004, the World Health Organization defined a pheochromocytoma as an intra-adrenal paraganglioma, whereas closely related tumors of extra-adrenal sympathetic or parasympathetic paraganglia are classified as extra-adrenal paragangliomas. In general, approximately 80% of pheochromocytomas are located in the adrenal medulla.¹ Extra-adrenal sympathetic paragan-

From: Chapter 343. Pheochromocytoma
Harrison's Principles of Internal Medicine, 18e, 2012



Source: Longo DL, Fauci AS, Kasper DL, Hauser SL, Jameson JL, Loscalzo J: *Harrison's Principles of Internal Medicine, 18th Edition*: www.accessmedicine.com
 Copyright © The McGraw-Hill Companies, Inc. All rights reserved.

Legend:

The paraganglial system and topographic sites (in red) of pheochromocytomas and paragangliomas. [Parts A,B, from WM Manger, RW Gifford: *Clinical and experimental pheochromocytoma*. Cambridge, Blackwell Science, 1996; Part C, from GG Glenner, PM Grimley: *Tumors of the Extra-adrenal Paraganglion System (Including Chemoreceptors)*, Atlas of Tumor Pathology, 2nd Series, Fascicle 9. Washington, DC, AFIP, 1974.]

FEOCROMOCITOMA

Forme Maligne




la malignità è definita dalla presenza di metastasi a distanza che si localizzano prevalentemente a livello scheletrico, epatico, polmonare e linfonodale

Le metastasi si possono manifestare anche a distanza di molti anni (15-20 anni)

Maggiori fattori predittivi di malignità sono:

- localizzazione extrasurrenalica
- presenza di mutazione SDHB
- dimensioni della neoplasia (>5-6 cm)




FEOCROMOCITOMA



Rari tumori di origine neuroendocrina

nel 2004 l'OMS ha definito il feocromocitoma un
“paraganglioma simpatico intrasurrenalico”

La distinzione fra feocromocitoma (80-85%) e
paraganglioma (definiti extrasurrenalici, insorgono nei
paragangli simpatici e parasimpatici)

 è importante per le implicazioni cliniche che
comporta: rischio di malignità, associazione con altre
neoplasie, valutazione genetica)

FEOCROMOCITOMA

Ha una incidenza nella popolazione generale di 0,8 casi /100.000/anno

- Nei pazienti ipertesi la prevalenza è del 0,2-0,4%
- Nelle forme sporadiche si manifesta usualmente nella 4-5 decade senza distinzione di genere
- la prevalenza nei pazienti con “incidentaloma surrenalico” è del 1,1 - 11 %

AME Position Statement on adrenal incidentaloma



M Terzolo, A Stigliano¹, I Chiodini², P Loli³, L Furlani⁴, G Arnaldi⁵, G Reimondo, A Pia, V Toscano¹, M Zini⁶, G Borretta⁷, E Papini⁸, P Garofalo⁹, B Allolio¹⁰, B Dupas¹¹, F Mantero¹² and A Tabarin¹³



Adrenal incidentaloma is not a single entity, rather it is an 'umbrella' definition comprising a spectrum of different pathological entities that share the same path of discovery.

Table 2 Frequency of the different types of adrenal incidentaloma.

Type	Average (%)	Range
Clinical studies*		
Adenoma	80	33–96
Non-functioning	75	71–84
Cortisol secreting	12	1.0–29
Aldosterone secreting	2.5	1.6–3.3
<u>Pheochromocytoma</u>	7.0	1.5–14
Carcinoma	8.0	1.2–11
Metastasis	5.0	0–18
Surgical studies**		
Adenoma	55	49–69
Non-functioning	69	52–75
Cortisol secreting	10	1.0–15
Aldosterone secreting	6.0	2.0–7.0
Pheochromocytoma	10	11–23
Carcinoma	11	1.2–12
Myelolipoma	8.0	7.0–15
Cyst	5.0	4.0–22
Ganglioneuroma	4.0	0–8.0
Metastasis	7.0	0–21

*Data from references (6, 8, 9). **Data from references (4, 6, 8, 9, 14–17).

FEOCROMOCITOMA

La presentazione clinica è molto variabile; la sintomatologia da eccesso di catecolamine comprende:

- ipertensione arteriosa (80-90%)
- cefalea (60-90%)
- tachicardia (50-70%)
- iperidrosi (55-75%)
- pallore (40-45%)
- ansia e attacchi di panico
- inoltre tremori, perdita di peso, flushing, nausea e vomito, febbre

↪ Talora sono presenti angina, IMA a coronarie indenni, aritmie ipercinetiche, EPA e shock

- acidosi lattica
- alterazioni metabolismo glicidico (40%) : insulinoresistenza, iperglicemia a digiuno, diabete tipo II

FEOCROMOCITOMA

Episodi di ipotensione ortostatica, non spiegabili in un paziente iperteso, devono far porre il sospetto di feocromocitoma

TRIADE CLASSICA

cefalea

cardiopalmo

iperidrosi

associati a crisi ipertensiva e pallore cutaneo

Specificità > 90 %

FEOCROMOCITOMA

Il quadro clinico può essere scatenato da:

- esercizio fisico intenso
- traumi
- parto
- induzione dell'anestesia
- chirurgia, endoscopia, cateterismo
- assunzione di alimenti ricchi di tiramina (vino rosso, cioccolato, formaggio)
- farmaci (betabloccanti, antidepressivi triciclici, metoclopramide, metil-dopa)
- stimolanti (nicotina, caffeina, teofillina)

APPROACH TO THE PATIENT

Preoperative Management of the Pheochromocytoma Patient

Karel Pacak



TABLE 1. Signs and symptoms in patients with pheochromocytoma

Signs		Symptoms	
Hypertension	++++	Headaches	++++
Sustained hypertension	++	Palpitations	++++
Paroxysmal hypertension	++	Anxiety/nervousness	+++
Postural hypotension	+	Tremulousness	++
Tachycardia or reflex bradycardia	+++	Weakness, fatigue	++
Excessive sweating	++++	Nausea/vomiting	+
Pallor	++	Pain in chest/abdomen	+
Flushing	+	Dizziness or faintness	+
Weight loss	+	Paresthesias	+
Fasting hyperglycemia	++	Constipation (rarely diarrhea)	+
Decreased gastrointestinal motility	+	Visual disturbances	+
Increased respiratory rate	+		


Frequency: highest (++++) to lowest (+). Adapted from Eisenhofer *et al.* (76).



Une salle de classe, 1957

Robert Doisneau

© Robert Doisneau/Rapho



ROBERT DOISNEAU
PARIS EN LIBERTÉ

CASO CLINICO



Decorso postoperatorio regolare, non complicanze
Paziente asintomatico e normotesa

Dimessa in terapia con:

- cortisone acetato 25 mg una co ore 8 e mezza co ore 16
- fludrocortisone acetato 0,1mg una co
- Supplementi per os di potassio

AIFA

N.B. Per quanto riguarda il fludrocortisone acetato, non disponibile in Italia, viene richiesta autorizzazione AIFA e fornitura gratuita da parte dell'azienda farmaceutica

 a settembre, paziente sintomatica per astenia ed ipotensione, per cui viene aumentata la posologia del cortisone acetato a una co e mezza al mattino (totali die 50 mg)

All'analisi molecolare  non mutazioni gene RET

FEOCROMOCITOMA

Nei pazienti affetti da feocromocitoma, l'indagine genetica è importante sia per il paziente che per i familiari

- per il paziente (portatore di mutazione) perché viene inserito in un percorso di follow up per tutta la vita
- per i familiari perché permette di scoprire il portatore della mutazione e quindi fare una diagnosi precoce

 Poiché i geni sono tanti, è la CLINICA a suggerire quali geni analizzare per primi

The genetics of pheochromocytoma: using clinical features to guide genetic testing

Mariam Jafri^{1,2} and Eamonn R Maher^{1,3}



Table 1 The common phenotypic characteristics of the nine genes associated with the development of aPCA and eFPGL (see text for further details).

Gene	Clinical phenotype
<i>VHL</i>	von Hippel–Lindau disease – autosomal dominantly inherited predisposition to: aPCA/eFPGL, retinal and cerebellar haemangioblastomas, clear renal cell carcinoma, non-secretory pancreatic neuroendocrine tumours, endolymphatic tumours and visceral cysts (renal, pancreatic and epididymal). Rarely HNPGL. Epididymal cystadenomas
<i>RET</i>	Multiple endocrine neoplasia type 2 (MEN2) – autosomal dominantly inherited predisposition to medullary thyroid carcinoma and aPCA. MEN2A is characterised by medullary thyroid carcinoma, aPCA and primary hyperparathyroidism. MEN2B is characterised by medullary thyroid carcinoma and aPCA and developmental anomalies (marfanoid habitus, mucosal neuromas, etc.). Pheochromocytomas in MEN2 are characteristically adrenal and benign
<i>NF1</i>	Neurofibromatosis type 1 (von Recklinghausen disease) autosomal dominantly inherited predisposition to aPCA/eFPGL, peripheral nervous system tumours (cutaneous, nodular and plexiform neurofibromas), intestinal tumours, gastrointestinal stromal cell tumours, malignant gliomas and juvenile chronic leukaemias. Relatively late (compared with <i>VHL</i> disease and <i>SDHB</i> mutations) mean age of diagnosis (41 years)
<i>SDHA</i>	Autosomal dominantly inherited predisposition to aPCA, eFPGL, HNPGL (though infrequent cause of these tumours) (autosomal recessively inherited juvenile encephalopathy or neonatal cardiomyopathy)
<i>SDHB</i>	Autosomal dominantly inherited predisposition to aPCA, eFPGL, HNPGL and renal cell carcinoma. High frequency of extra-adrenal pheochromocytoma and malignancy
<i>SDHC</i>	Autosomal dominantly inherited predisposition to HNPGL and, less frequently, aPCA and eFPGL
<i>SDHD</i>	Autosomal dominantly inherited predisposition to parasympathetic HNPGL and aPCA and eFPGL. Tumours generally only develop in individuals who have inherited the mutation from their father (i.e. parent-of-origin effects on disease phenotype)
<i>TMEM127</i>	Autosomal dominantly inherited predisposition to aPCA, eFPGL and HNPGL. Relatively late mean age of diagnosis (compared with <i>VHL</i> disease and <i>SDHB</i> mutations)
<i>MAX</i>	Autosomal dominant inheritance with parent-of-origin effects (see text). Increased incidence of bilateral and malignant pheochromocytoma

aPCA, adrenal pheochromocytoma; eFPGL, extra-adrenal functioning sympathetic paraganglioma; HNPGL, head and neck parasympathetic paraganglioma.

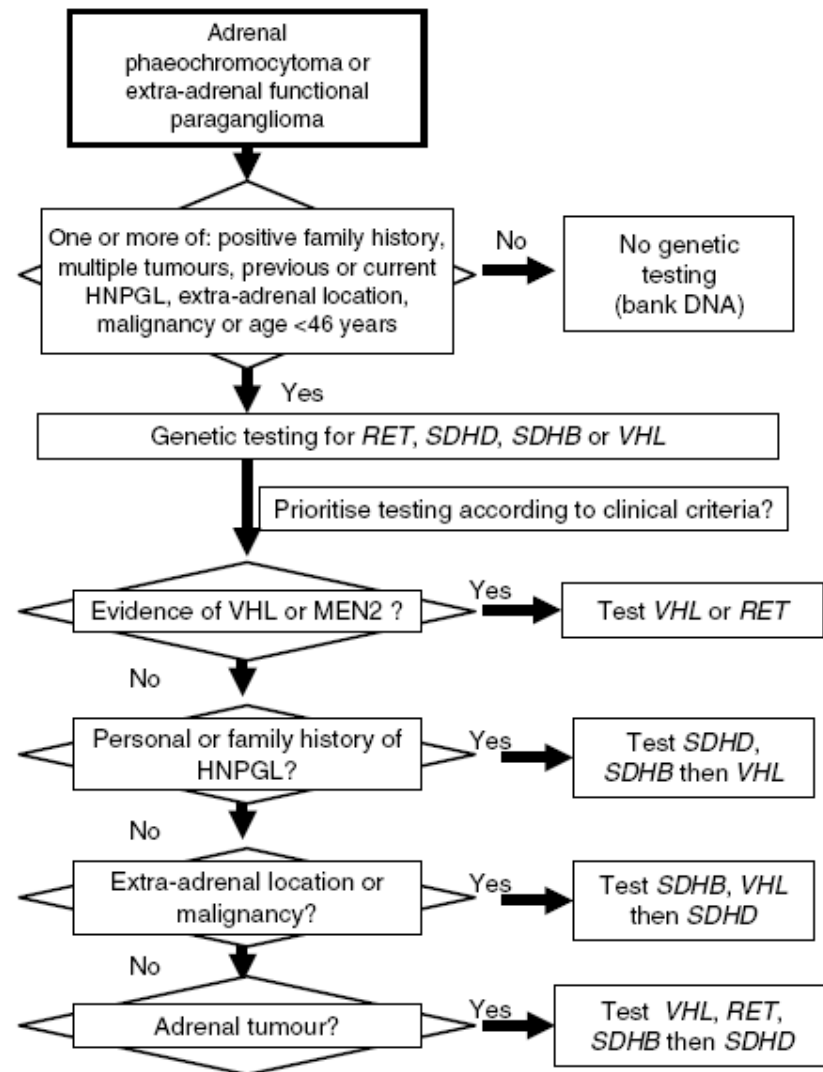


Figure 1 Example of targeted mutation analysis protocol for diagnostic testing of major genes (*RET*, *SDHB*, *SDHD* and *VHL*) in patients presenting with adrenal pheochromocytoma or eFPGL extra-adrenal functioning sympathetic paraganglioma and no evidence of a specific pheochromocytoma syndrome (see text for details).

FEOCROMOCITOMA

→ in casi di tumore surrenalico bilaterale i geni di prima analisi sono: VHL, RET, THEM 127, MAX

L'indagine va comunque eseguita

- forme giovanili
- forme bilaterali e recidivanti
- storia familiare positiva
- associazione con una lesione che richiama un quadro sindromico

CASO CLINICO

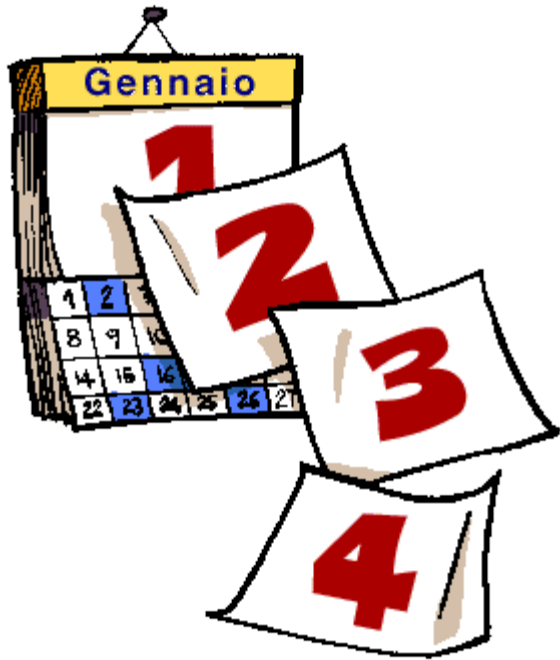
➡ in relazione alla presenza di lesione scheletrica secondaria (lesione ipercaptante alla scintigrafia I123-MIBG - unica lesione silente a Tc e PET) la paziente si sottopone a controllo oncologico presso Istituto Nazionale dei Tumori di Milano ove viene posta indicazione ad effettuare terapia radiometabolica .

↩ a novembre, previa terapia con Lugol gtt, ricovero ospedaliero e somministrazione di 280 mCi (10 GBq) di I123-MIBG. Buona compliance alla terapia

↩ si programma follow up con indicazione ad eseguire :

- controllo Rm in quanto la Tc risultava negativa
- proseguire la terapia farmacologica domiciliare (ricordando di raddoppiare la posologia del cortisone acetato in corso di sindromi febbrile e situazioni di “stress”)
- controllo Cromogranina A, cortisolo, ACTH, elettroliti, emocromo
- scintigrafia ossea total body e con I123-MIBG

CASO CLINICO




Da allora in controllo clinico,
asintomatica, normotesa

Scan ossea e I123-MIB : progressiva
attenuazione e scomparsa della lesione
scheletrica dorsale (D7) captante

Tc negativa e Rm invariata

CGA e catecolamine urinarie invariate





CASO CLINICO



da luglio si modifica il quadro clinico

- a) Comparsa di dolore al fianco dx
- b) Algie addominali con alterazione dell' alvo
- c) Aumento della pressione arteriosa per cui inizia terapia antipertensiva, ma talora crisi ipertensive (PA 220/120 mmHg)




➔ al controllo Cromogranina A 489 ng/ml (a giugno 2013)

Nel fondato sospetto di evoluzione di malattia esegue:

- Scintigrafia con I123-MIBG e scintigrafia ossea che evidenziano la presenza di multiple aree di fissazione
- OCTREOSCAN : fissazione in corrispondenza di base cranica, occipitale sin, vertebre cervicali, dorsali e dorso-lombari
- Tc conferma la presenza delle lesioni scheletriche in parte litiche nelle sedi di fissazione scintigrafica

CASO CLINICO



In relazione al quadro clinico di progressione di malattia

**“Feocromocitoma con localizzazioni scheletriche
iposurrenalismo iatrogeno
Ipertensione arteriosa secondaria”**

Viene posta indicazione a terapia con:

Sandostatina 30 mg una fl im ogni 28 gg


terapia metabolica (6 cicli) alternando ^{177}Lu - DOTATOC
a ^{90}Y - DOTATOC

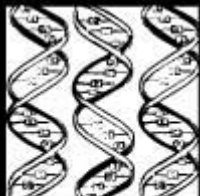Controllo ipertensione arteriosa con:

- perindopril 10 mg/ amlodipina 5 mg
- bisoprololo 2,5 mg



Oltre a terapia cortisonica, ormonosostitutiva, antidolorifica





NANETS

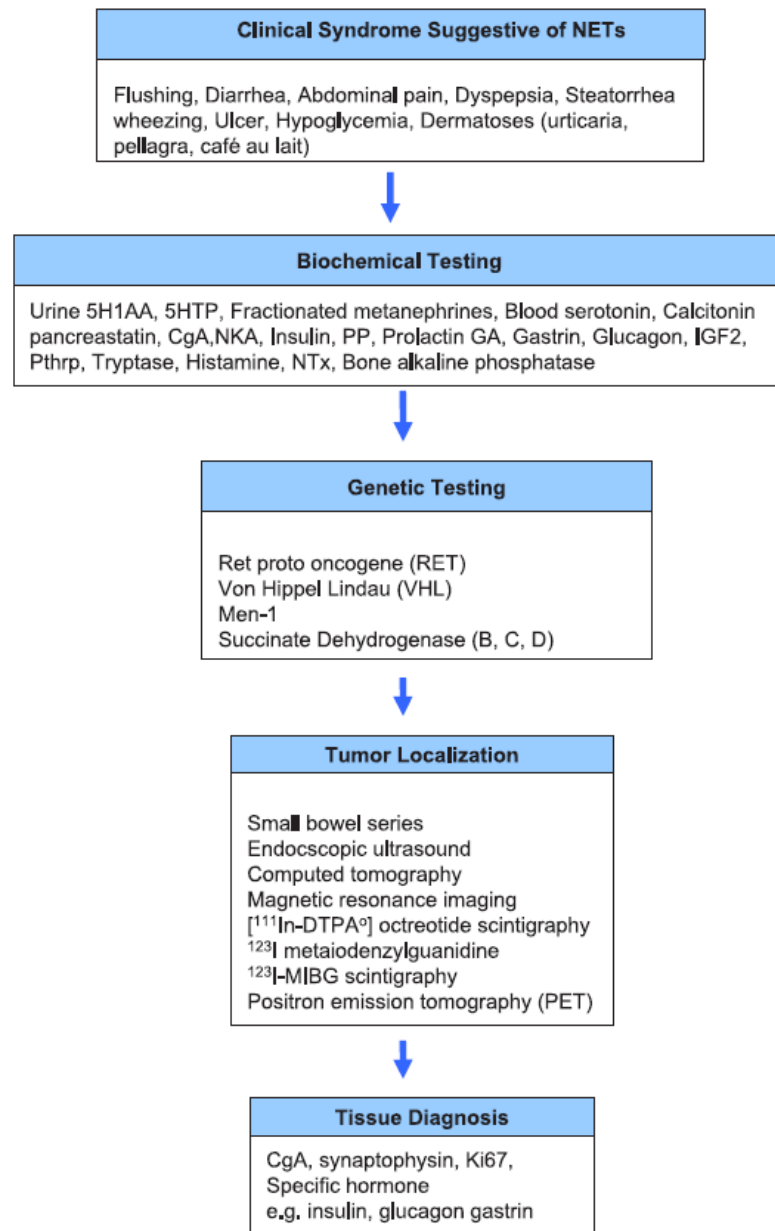


FIGURE 1. Algorithm for diagnosis of NETs.⁷⁰⁻⁷² Based on the clinical presentations, specific measures are selected for evaluation of each patient. NTx indicates N-telopeptide.

FEOCROMOCITOMA

DIAGNOSI BIOCHIMICA



➔ La determinazione di metanefrine, plasmatiche e urinarie, è più sensibile rispetto a quella delle catecolamine



valori superiori 4 volte il range di norma, sono considerati diagnostici, con valore predittivo prossimo al 100 %

se sospetto clinico elevato e metanefrine normali, è opportuno eseguire il dosaggio della dopamina plasmatica e del suo metabolita metossitiramina

➔ dosaggio della Cromogranina A
(falsi positivi se assunzione di inibitori di pompa protonica, se gastrite cronica atrofica e se insufficienza renale)




TABLE 3. Sensitivity and Specificity of Biochemical Tests for the Detection of Pheochromocytoma or Paraganglioma

Biochemical Test	Sensitivity, %		Specificity, %	
	Children	Adults	Children	Adults
Plasma normetanephrine and metanephrine	100	99	94	89
Plasma norepinephrine and epinephrine	92	84	91	81
Urinary normetanephrine and metanephrine	100	97	95	69
Urinary norepinephrine and epinephrine	100	86	83	88
Urinary vanillylmandelic acid	—	64	—	95

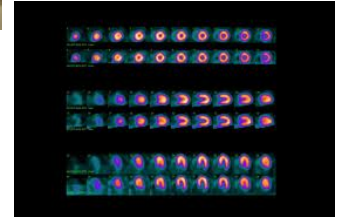
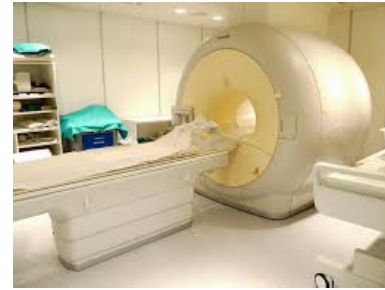TABLE 1. Characteristics in Various Pheochromocytomas or Paragangliomas

Tumor and Clinical Characteristics	Sporadic	SDHB	MEN, VHL, NF-1
Malignancy rate	10%–36%	High (>50%) but to be determined	<5%
Most common location of primary tumor	Adrenal	Extra-adrenal	Adrenal
Biochemical phenotype	NE	NE, DA	NE EPI
Most common sites of metastatic lesions	Bones, LNs, liver, lungs	Bones, LNs, liver, lungs	Bones, LNs
Unfavorable prognostic factors	Younger age, large tumor, low NE levels	Younger age, large tumor, low NE and high DA levels	Large tumor

NE indicates norepinephrine; EPI, epinephrine; DA, dopamine; LNs, lymphatic nodes.

FEOCROMOCITOMA

DIAGNOSTICA per IMMAGINI




Metodiche di immagine

- anatomiche (Tc)
- funzionale (Scintigrafia I123-MIBG)

Tc : preferibile la multistrato (sensibilità 98% e specificità 92 %)

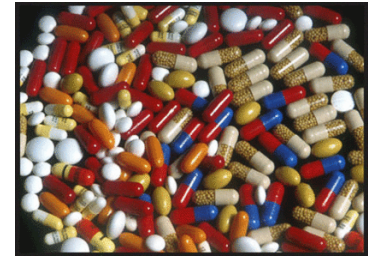Scintigrafia con I123-MIBG : evidenzia le ghiandole surrenaliche normali nel 50-80 % dei casi

18F-FDG-PET : sensibilità 88-90% nelle lesioni non metastatiche
sensibilità 97% nelle lesioni metastatiche



FEOCROMOCITOMA

CHIRURGICA : laparoscopica



TERAPIA

FARMACOLOGICA : è di enorme importanza

- per preparare il paziente all' intervento chirurgico
- per il trattamento delle complicanze operatorie
- per la terapia dei feocromocitomi maligni o non operabili

Farmaci: gli alfabloccanti sono il cardine della terapia

- selettivi: **doxazosina**
- non selettivi: **fenossibenzamina**

Questi farmaci non interferiscono sul rilascio delle catecolamine tumorali, ma ne limitano gli effetti periferici. Inducono vasodilatazione con conseguente normalizzazione della pressione arteriosa e espansione del volume circolante (ridotto nel feocromocitoma)

N.B. Si può aggiungere qualunque altro farmaco antipertensivo, tranne i diuretici

FEOCROMOCITOMA

TERAPIA

Preparazione alla chirurgia

la dose dell' alfabloccante va progressivamente aumentata fino alla normotensione (doxazosina inizio 2 mg/ die fino alla dose massima di 16-20 mg/die in 2-3 somministrazioni; fenossibenzamina inizio 10 mg/die fino alla dose massima di 1 mg/Kg/die in monosomministrazione)

poiché inducono tachicardia è utile associare un betabloccante



MA i betabloccanti non vanno MAI usati prima di un adeguato alfa-blocco

FEOCROMOCITOMA

TERAPIA

Durante e dopo la chirurgia



Se crisi ipertensiva: URAPIDIL (bolo ev 25 mg, se non risposta o ripete bolo o infusione continua ev di 50-100 mcg/Kg/min)



Se crisi ipotensiva: plasma expander
noradrenalina (infusione ev 1-12 mcg/min)
corticosteroidi (idrocortisone ev alla dose massima di 200 mg nelle 24 ore)

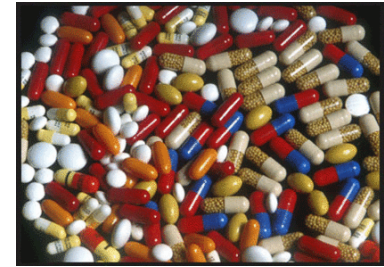

TABLE 3. Main classes of drugs with contraindications in patients with pheochromocytoma

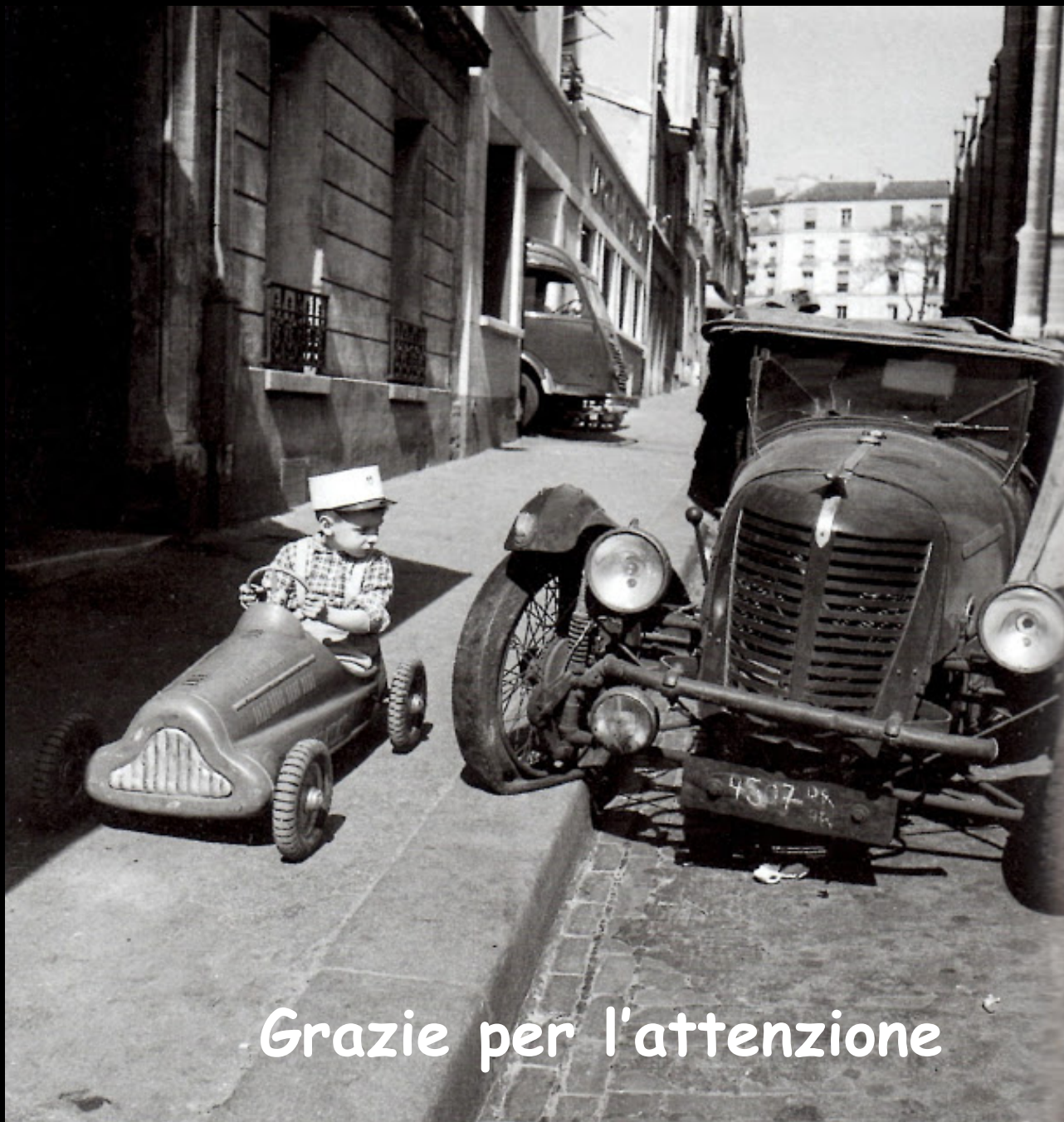
Drug class	Relevant clinical uses
β -Adrenergic blockers ^a	May be used to treat conditions that result from catecholamine excess (<i>e.g.</i> hypertension, cardiomyopathy, heart failure, panic attacks, migraine, tachycardia and cardiac dysrhythmias)
Dopamine D2 receptor antagonists	Control of nausea, vomiting, psychosis, hot flashes and for tranquilizing effect
Tricyclic antidepressants	Treatment of insomnia, neuropathic pain, nocturnal enuresis in children, headaches, depression (rarely)
Other antidepressants (serotonin and NE reuptake inhibitors)	Depression, anxiety, panic attacks, antiobesity agents
Monoamine oxidase inhibitors	Non-selective agents rarely used as antidepressants (due to "cheese effect").
Sympathomimetics ^a	Control of low blood pressure during surgical anesthesia; decongestants; antiobesity agents
Chemotherapeutic agents ^a	Antineoplastic actions; treatment of malignant pheochromocytoma
Opiate analgesics ^a	Induction of surgical anesthesia
Neuromuscular blocking agents ^a	Induction of surgical anesthesia
Peptide and steroid hormones ^a	Diagnostic testing



prognosi



"I'd like a diagnosis of the disease
and a prognosis of the bill."



Grazie per l'attenzione