

# TERAPIA

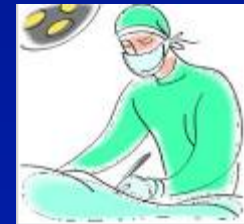- Terapia con: **DIAZOSSIDO 200 mg/die** in attesa di intervento

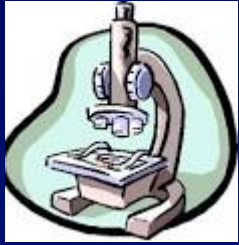


- In data 12/12/2012 viene eseguito intervento di:

## **SPLENO-PANCREASECTOMIA DISTALE ROBOTICA**

- Si effettua **ecografia intraoperatoria** che individua le sole 2 note lesioni della coda del pancreas.





## Esame istologico (13/12/2012)

- Neoplasia neuroendocrina duplice ben differenziata (G1) di 18 mm e di 5 mm, con cellule positive alla CgA, sinaptofisina ed espressione del recettore della somatostatina SSRT2, 1+ nel 95%; Ki67 pari all'1%
- Presenza di multiple lesioni microadenomatose endocrine di dimensioni comprese tra 1 e 5 mm nel tessuto circostante



## *Quesito n° 3*

Qual è la diagnosi in base all'esame immunohistochimico dell'istologico?

- Insulinomi associati a nesidioblastosi focale multipla?
- Insulinoma multicentrico associato a MEN 1 ?
- Necessarie ulteriori colorazioni per la tipizzazione (anticorpi anti-insulina?)
- E' sufficiente determinare il Ki67?



**Insulinoma**

