

Congresso
Macroregionale

AME
day

● DESENZANO
DEL GARDA
23 MAGGIO



● ROMA
22 - 23 MAGGIO



● NAPOLI
23 MAGGIO



CHIRURGIA DEL CARCINOMA TIROIDEO: PERCHE' LA CHIRURGIA RADICALE CASI CLINICI

Dott.ssa Lisa Buci

U.O. Endocrinologia e Malattie Metaboliche

Direttore Dr. Maurizio Nizzoli

Ospedale Morgagni Pierantoni, Forlì

17 gennaio 2014

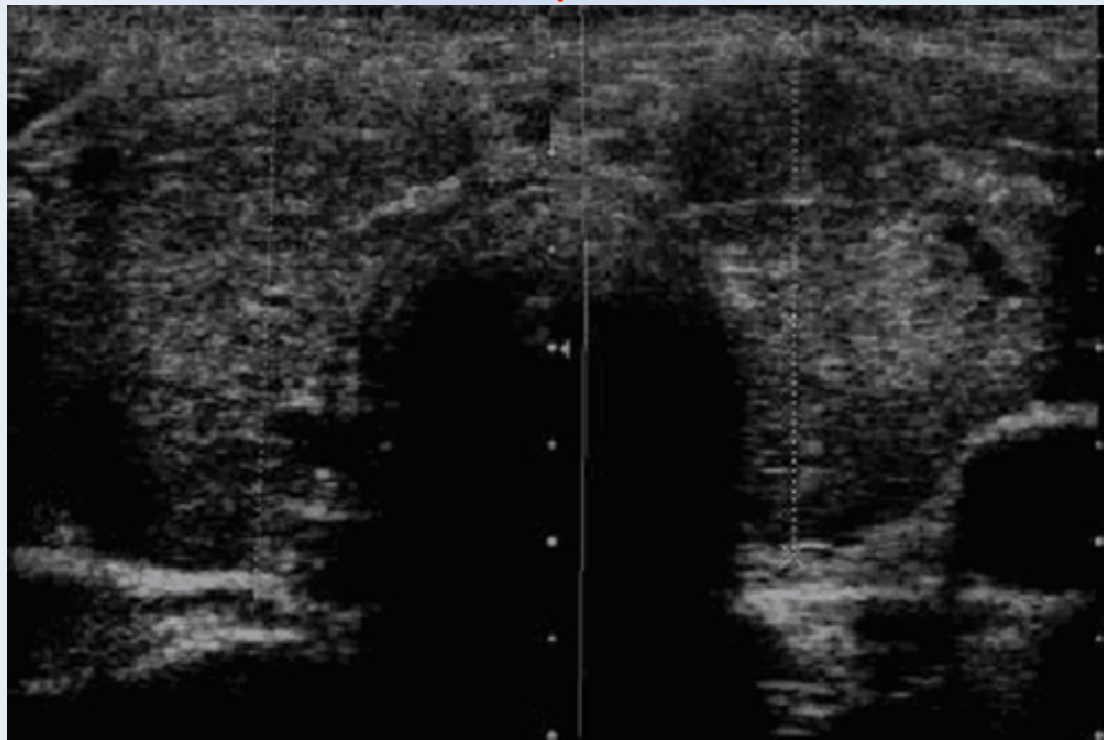
Donna di 40 anni

Familiarità per tireopatie nodulari (sorella)

Non nota esposizione a radiazioni a livello della regione del collo

2011: diagnosi di ipotiroidismo primitivo su base autoimmune, in trattamento con levo-tiroxina a scopo sostitutivo, a dosaggio adeguato

Eco tiroide eseguita presso altra sede nel 2011: negativa per nodularità (visionato referto e materiale iconografico)



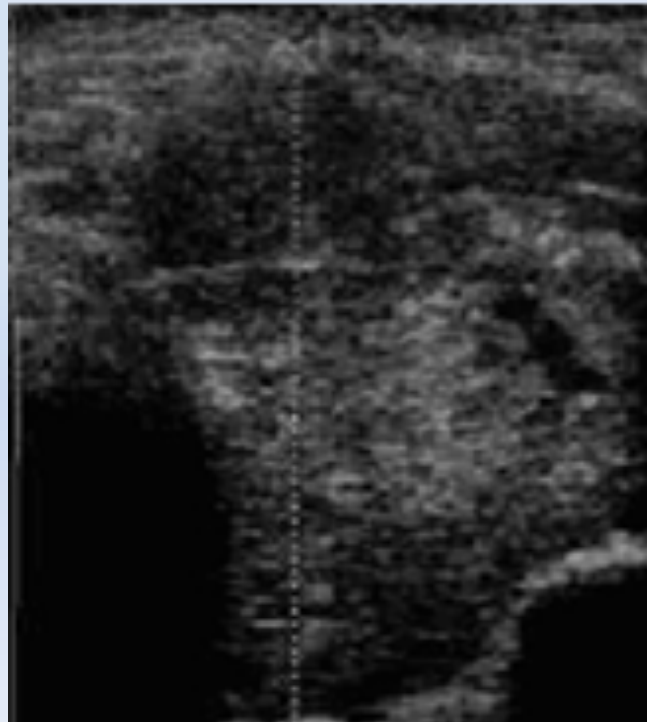All'ecografia ecostruttura tipica per tiroidite cronica, ma in sede paraistmica sinistra aspetto nodulare/pseudonodulare di maggior ipoecogenicità rispetto al parenchima circostante, di 6x7x10 mm, con scarsa vascolarizzazione intra e perilesionale al CD, ed alcuni spots iperecogeni contestuali

28 gennaio 2014 Agoaspirato ecoguidato: esame citologico con esito TIR5



Sulla base delle nuove linee guida si potrebbe porre indicazione alla istmolobectomia

La paziente viene inviata ai Colleghi della Chirurgia Endocrina con indicazione alla tiroidectomia totale, anche in considerazione della posizione del nodulo



26 febbraio 2014: intervento di tiroidectomia totale

Macro A B C

Tiroide di gr 10 e di cm. 4,5x6x2,3. Al taglio a livello paraistmico sinistro è presente un nodulo biancastro di cm. 0,8.

Diagnosi

B) Carcinoma papillare, variante classica, paraistmico sinistro della tiroide (mm. 8). La neoplasia infiltra il parenchima tiroideo, indenni in corrispondenza la capsula tiroidea, i tessuti molli peritiroidei e i margini chirurgici di resezione; non si osservano aspetti di invasione vascolare. Il restante parenchima tiroideo mostra una tiroidite cronica linfocitaria.

A,C) Tiroidite cronica linfocitaria. Linfonodo peritiroideo reattivo, non evidenza di neoplasia (1 linfonodo esaminato).

pTNM

pT1a NX LV0 G1 R0

Per il basso stadio di rischio non si pone indicazione al trattamento con I131

Nel 2011 Ab-antiTg 889 KU/L

22 maggio 2014			
Tg < 0.04 mcg/L	08 agosto 2014		
Ab-antiTg 478 KU/L	Tg < 0.04mcg/L	12 novembre 2014	
Eco collo: negativa	Ab-antiTg 335 KU/L	Tg < 0.04 mcg/L	5 febbraio 2015
		Ab-antiTg 311 KU/L	Tg < 0.04 mcg/L
			Ab-antiTg 309 KU/L
			Eco collo: patologica

Inferiormente alla loggia tiroidea sinistra, a livello del VI livello, si apprezzano almeno due lesioni ipoecogene tondeggianti, rispettivamente di 5 e 7 mm, con spots vascolari intralesionali, di dubbia interpretazione.

Agoaspirato con dosaggio della tireoglobulina su liquido di lavaggio: > 5000 mcg/L.
Esame citologico: “tireociti in aggregati talora papillari con discreta anisocariosi e focali grooves e pseudoinclusi nucleari; coesiste componente linfocitaria. Il quadro morfologico complessivo appare suggestivo per localizzazione linfoghiandolare di carcinoma papillifero della tiroide”.

Indicazione allo svuotamento del VI livello sinistro ed a seguire, per variazione dello stadio di rischio, a trattamento con I131.

Siamo partiti dal dubbio se dovessimo limitarci ad una istmolobectomia sinistra

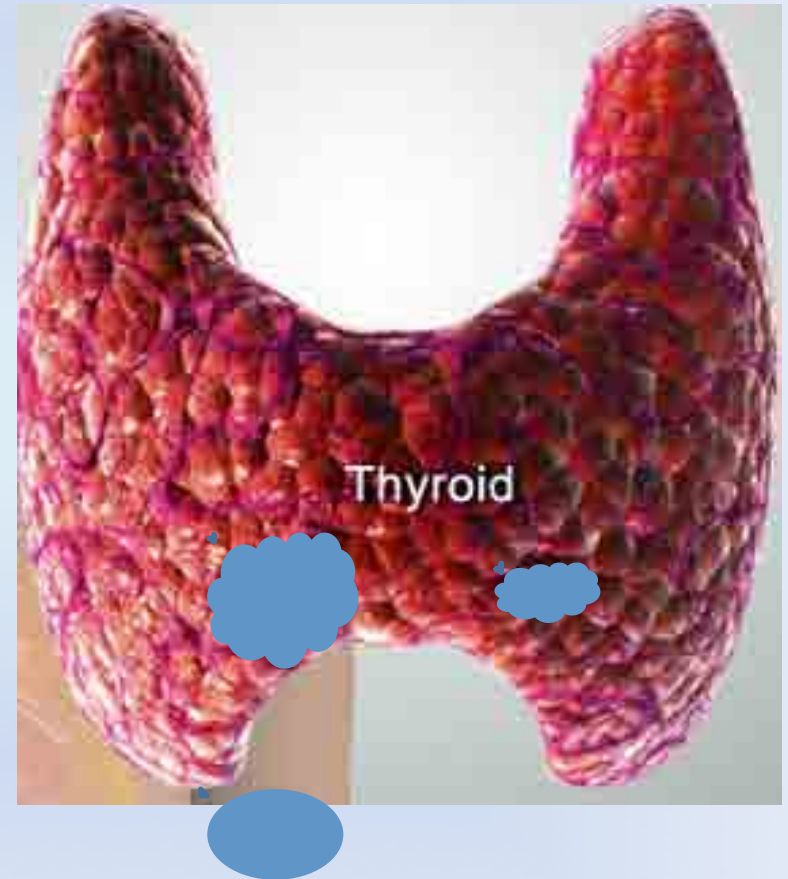
..... siamo arrivati alla tiroidectomia totale, svuotamento terapeutico del VI livello sinistro e trattamento con I131

08 ottobre 2013

Uomo di 34 anni

Diagnosi di invio: ipotiroidismo subclinico

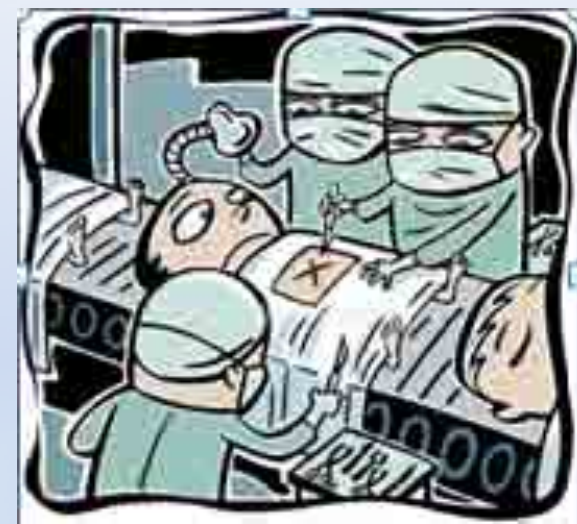All'ecografia riscontro di ecostruttura compatibile con processo tiroiditico cronico ed in tale contesto presenza, in sede paraistmica destra, di nodulo ipoecogeno di 13x12x14 mm a margini irregolari e con macrocalcificazione contestuale, ed in sede paraistmica sinistra, di analoga formazione di 7 mm. Al VI livello destro linfoadenopatia tondeggianti con vascolarizzazione disorganizzata, di 15 mm di diametro massimo.



Esame citologico da agoaspirato sul nodulo destro e sinistro: TIR 5
Tireoglobulina su liquido di lavaggio da linfoadenopatia del VI livello > 5000 mcg/L

14 novembre 2013

In considerazione del quadro si pone indicazione a tiroidectomia totale con svuotamento del VI livello bilateralmente ma....



Intervento di tiroidectomia totale con svuotamento del VI livello destro:

...tiroide di consistenza lignea con linfadenopatia al VI livello fortemente sospetta per secondarismi...**la stimolazione del vago destro pre-dissezione non genera un segnale a causa di un'infiltrazione del nervo ricorrente**, che tuttavia viene isolato dal pacchetto linfonodale e dalla tiroide (in particolare a livello del legamento di Berry dove è tenacemente adeso ad una placca neoplastica calcifica che viene staccata in frammenti dalla trachea)... **si esegue tiroidectomia near-total, con residuo macroscopico a destra, sulla trachea...**



Dipartimento dei Servizi

U.O. di Anatomia Patologica e Citodiagnostica

Firmato digitalmente il 21/11/2013 17:19

Procedura

PEZZO OPER. CON ESAME MACROSC. PREL. MULTIPLI (67)

Descrizione	Let.	Prel	Note
LOBO DESTRO DELLA TIROIDE	A	10	+ linfonodi VI Livello
LOBO DESTRO DELLA TIROIDE	B	4	residuo versante tracheale
LOBO SINISTRO DELLA TIROIDE	C	5	
LINFONODI LATERO CERVICALI DS	D	4	residuo del VI livello

Notizie Cliniche

Carcinoma papillifero destro con metastasi linfonodali del VI livello destro:

1. Lobo destro con VI livello omolaterale
2. Residuo del VI livello destro
3. Lobo sinistro
4. Residuo tracheale del lobo tiroideo destro

Macro A B

Lobo tiroideo e tessuto adiposo di complessivi gr 8,5. Il lobo misura cm 3 x 2,5 x 0,7 con area biancastra stellata di cm 1,2 di asse maggiore.

Macro C

Lobo tiroideo di gr 4,4 e di cm 3,5x2,5x1. Al taglio si repertano due aree nodulari biancastre entrambe di cm 0,7 addossate al versante tracheale.

Diagnosi

A - B) Carcinoma papillifero della tiroide con aspetti follicolari, infiltrante estesamente ed in più punti la capsula tiroidea, i tessuti molli peritiroidei ed i frammenti di residuo del versante tracheale (B). Metastasi linfonodali in 2 dei 6 linfonodi del VI livello compreso nel prelievo. Non si osserva invasione linfovaskolare.

C) Focolai di carcinoma papillifero della tiroide con aspetti follicolari, infiltrante estesamente ed in più punti la capsula tiroidea, i tessuti molli peritiroidei ed il margine di escissione. Si osserva invasione perineurale. Metastasi linfonodali e perilinfonodali nei 2 linfonodi compresi nel prelievo. Non si osserva invasione linfovaskolare.

D) Metastasi linfonodali e perilinfonodali di carcinoma papillifero in 3 dei 4 linfonodi del residuo del VI livello destro.

pTNM

pT3 N1a: LV0 R1

Descrizione	Lett.	Prel	Note
LOBO DESTRO DELLA TIROIDE	A	10	+ linfonodi VI Livello
LOBO DESTRO DELLA TIROIDE	B	4	residuo versante tracheale
LOBO SINISTRO DELLA TIROIDE	C	5	
LINFONODI LATERO CERVICALI DS	D	4	residuo del VI livello

Febbraio 2014

Trattamento con I131 4995 MBq, in sospensione da levo-tiroxina
Tireoglobulina 97.87 mcg/L; anticorpi anti-tireoglobulina 18 KU/L
Scintigrafia whole body post-trattamento ad alte dosi: iperaccumulo in regione anteriore del collo riferibile a residuo tiroideo

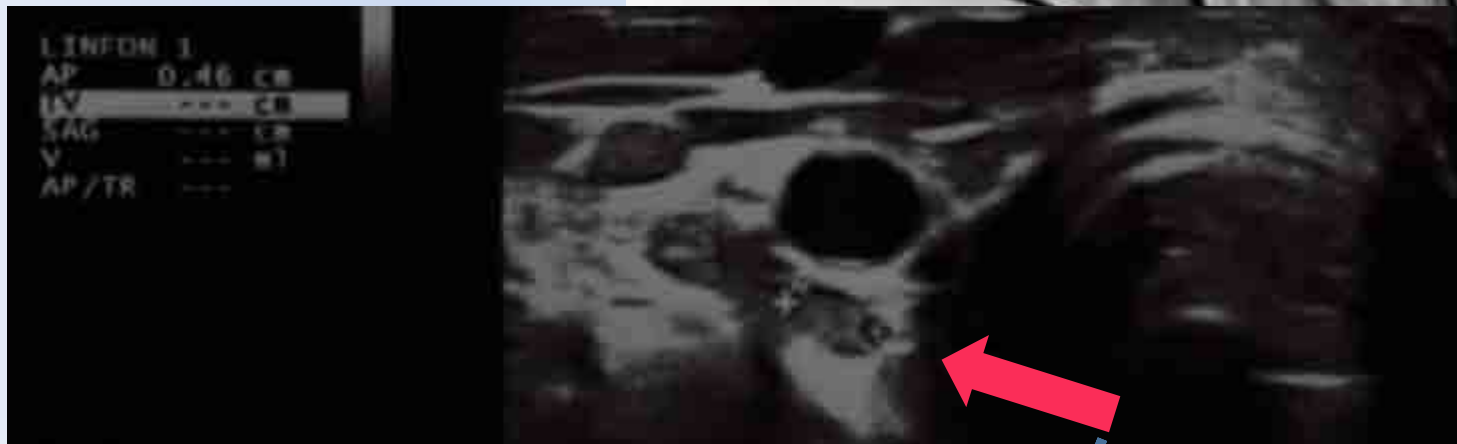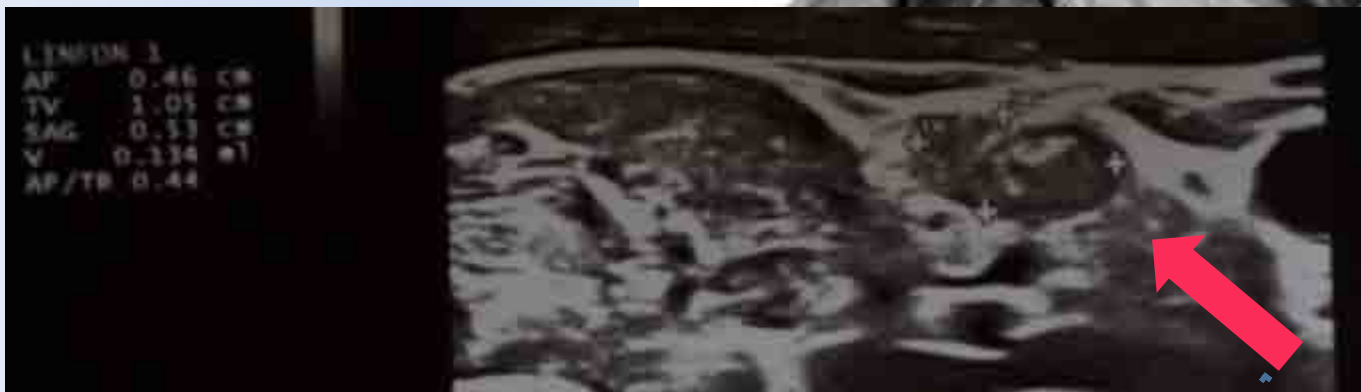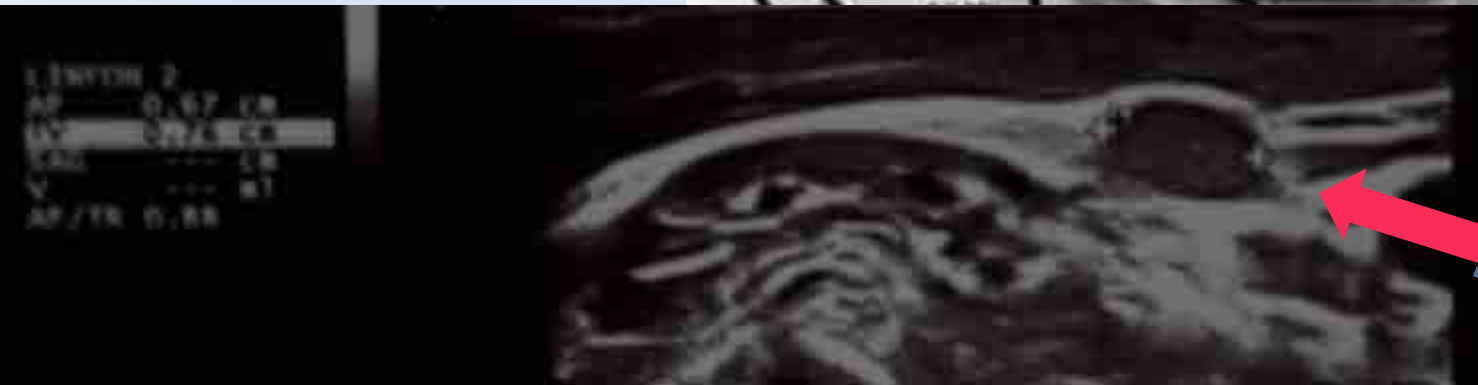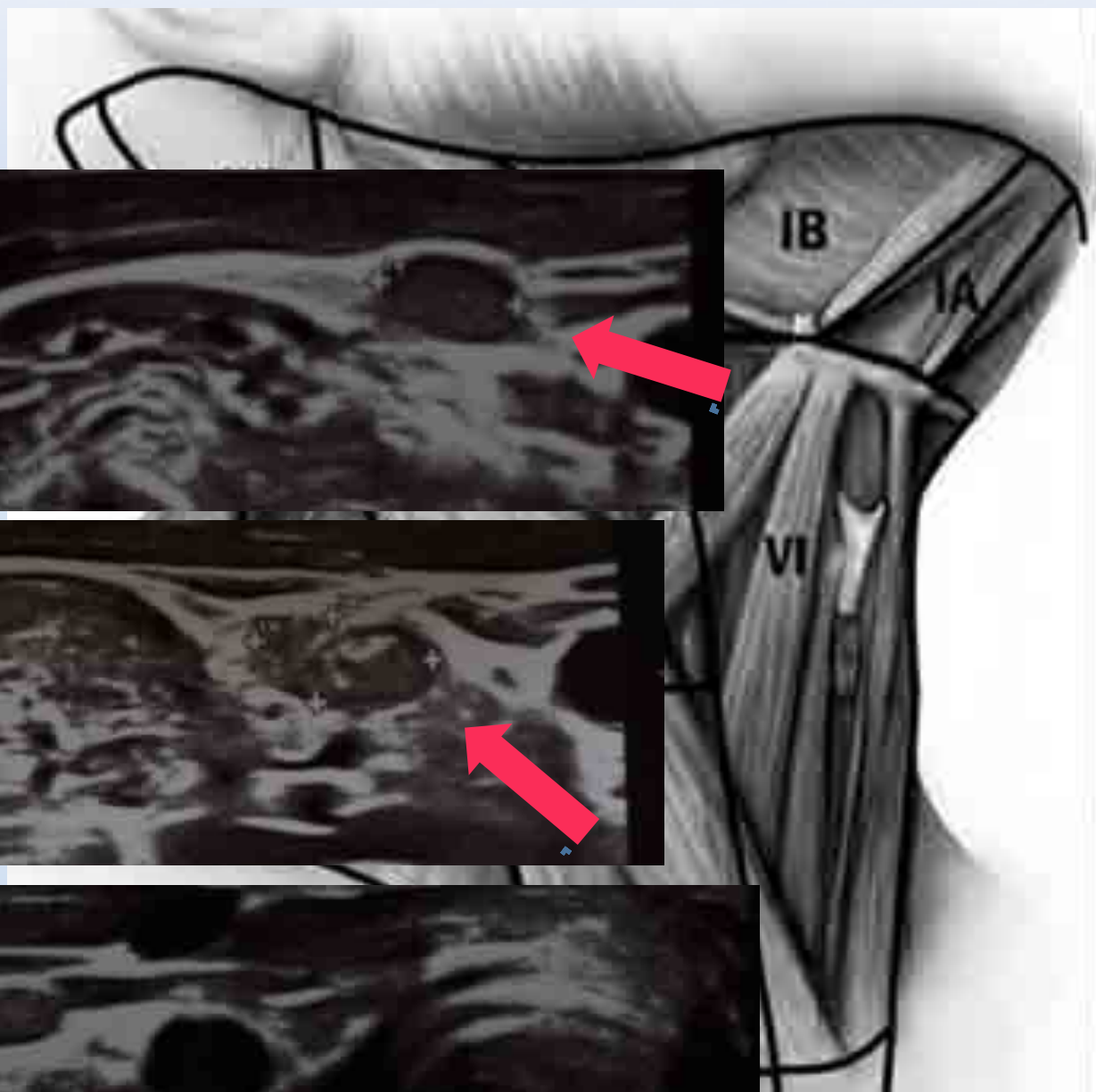
Aprile 2014

Tireoglobulina 5.41 mcg/L; anticorpi anti-tireoglobulina 14 KUI/L (< 115)

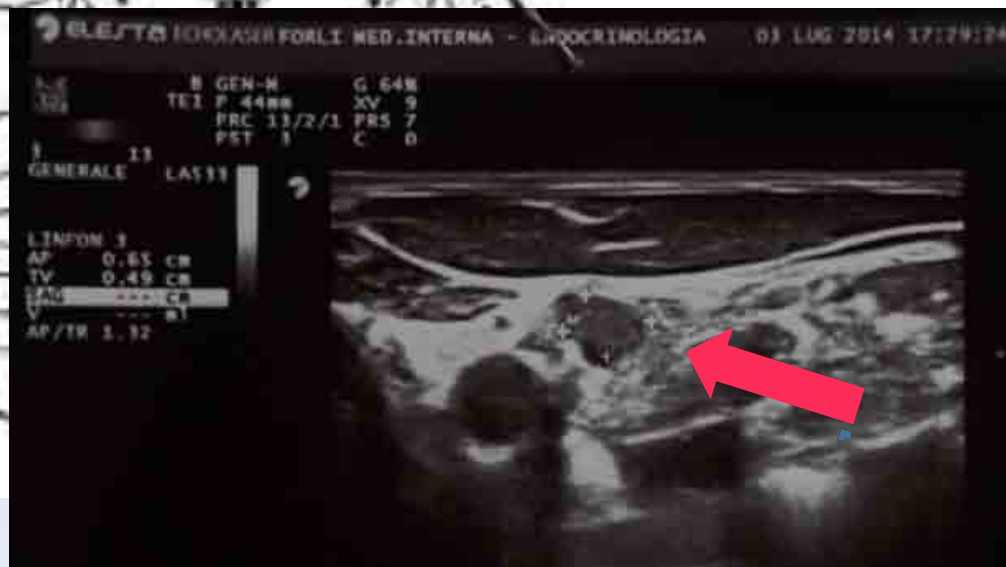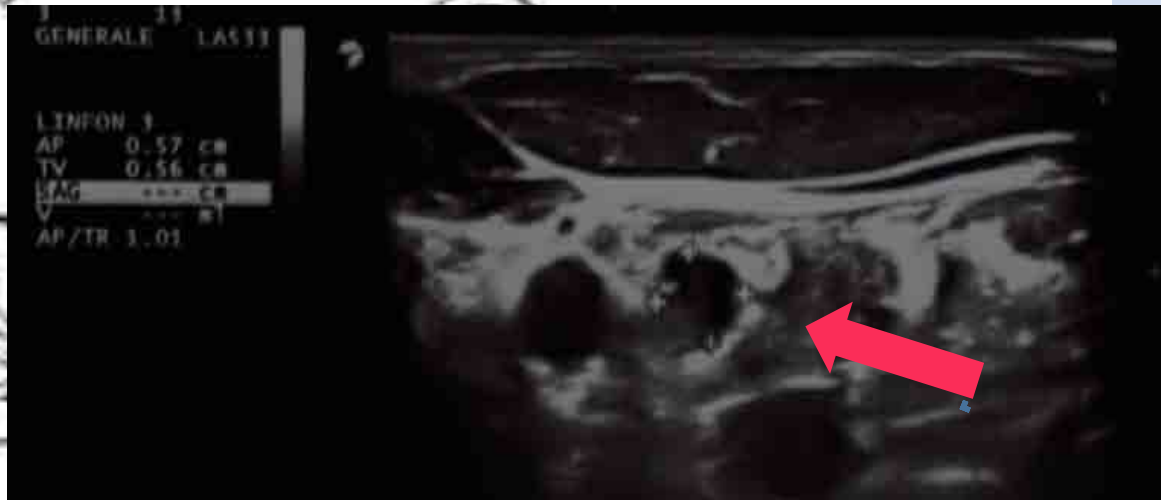
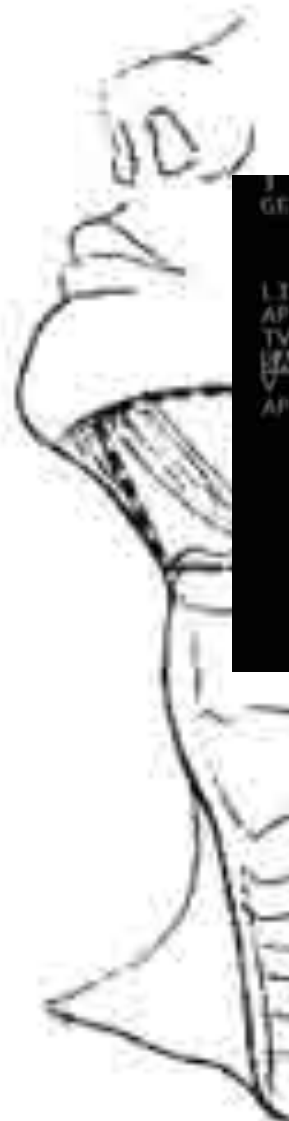Giugno 2014

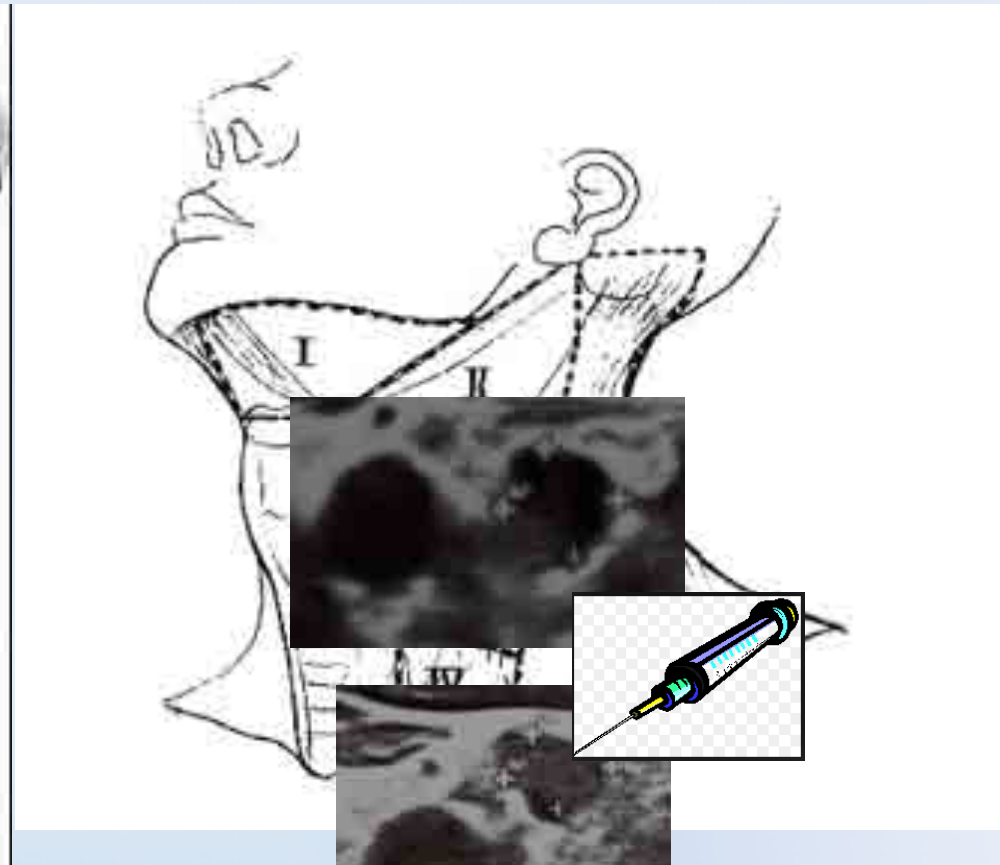
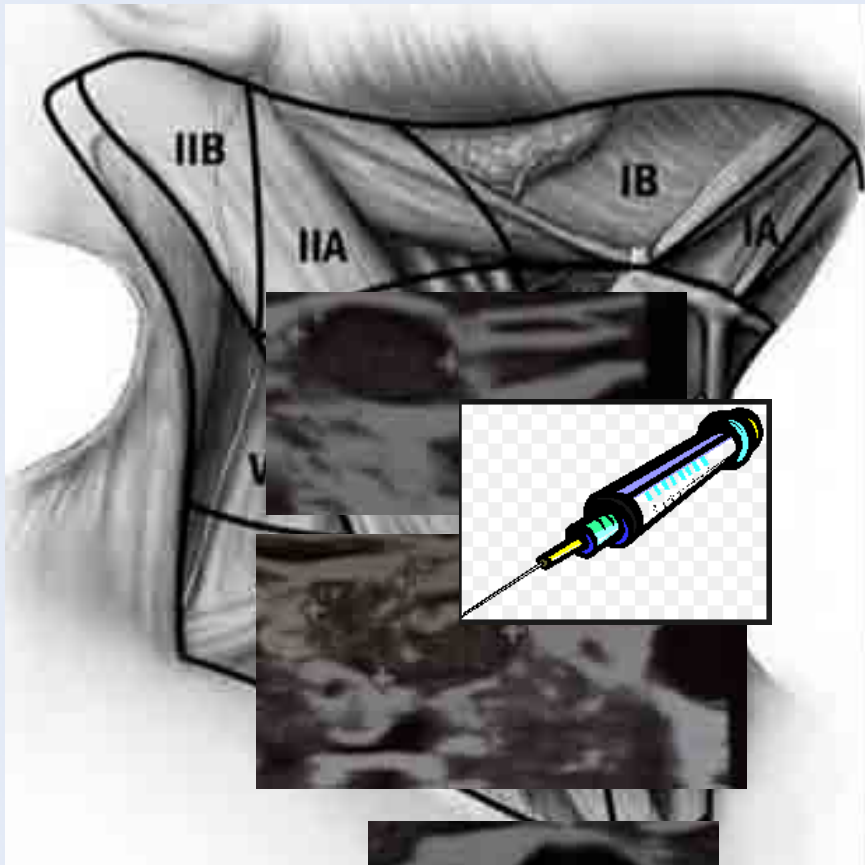
Tireoglobulina 3.4 mcg/L; anticorpi anti-tireoglobulina 15 KUI/L (< 115)

Estate 2014



Estate 2014





Tg 4763 mcg/L



Tg 633 mcg/L

17 dicembre 2014

Svuotamento laterocervicale destro

...previo isolamento del nervo frenico e accessorio spinale, si esegue linfadenectomia laterocervicale destra modificata....

Procedura

PEZZO OPER. CON ESAME MACROSC. PREL. MULTIPLI (67)

Descrizione	Lett.	Prel	Note
LINFONODI LATERO CERVICALI DS	A	6	II° livello
LINFONODI LATERO CERVICALI DS	B	4	III° livello
LINFONODI LATERO CERVICALI DS	C	4	IV° livello
LINFONODI LATERO CERVICALI DS	D	2	IV° livello margine vero in toto

Diagnosi

- A) 5 metastasi linfoghiandolari di carcinoma papillifero della tiroide su 6 linfonodi esaminati.**
- B) 4 metastasi linfoghiandolari di carcinoma papillifero della tiroide su 4 linfonodi esaminati.**
- C) 1 metastasi linfoghiandolare di carcinoma papillifero della tiroide su 5 linfonodi esaminati.**
- D) 1 metastasi linfoghiandolare di carcinoma papillifero della tiroide su 3 linfonodi esaminati.**

20 gennaio 2015

Svuotamento laterocervicale sinistro

...linfadenectomia laterocervicale sinistra funzionale...

Procedura

PEZZO OPERATORIO CON DISSEZIONE ANATOMICA (65)

Descrizione	Let.	Prel	Note
LINFONODO LATERO-CERVICALE SIN		23	

Notizie Cliniche

LINFOADENOPATIA LATERO CERVICALE SINISTRA da K papillifero: II-III-IV livello sinistro

Diagnosi

Metastasi linfonodali e perilinfonodali di carcinoma papillifero della tiroide in 6 dei 24 linfonodi repertati.

Si sta sottoponendo in questi giorni al secondo
trattamento con I131

Una provocazione anacronistica per il 2015

Donna di 31 anni, in gravidanza
Ecografia: nodulo istmico di 9x11x12 mm, isoecogeno rispetto al parenchima circostante (tiroidite cronica su base autoimmune), con scarsa vascolarizzazione intra e perilesionale al CD

Donna di 29 anni
Fratello: carcinoma papillifero varietà classica di 7 mm
Ecografia: nodulo al lobo destro di 7x10x14 mm, disomogeneamente ipoecogeno ed a margini sfumati, con ricca vascolarizzazione intra e perilesionale al CD

ESAME CITOLOGICO DA AGOASPIRATO: TIR3B
INDICAZIONE ALLA TIROIDECTOMIA TOTALE

**TUTTE E DUE SONO
CONTENTE**

GRAZIE