

CARCINOMA CORTICOSURRENALICO: quanto ne sappiamo?

Irene Biondo¹, Roberta Maggio, Maria Elena Aloini, Pina Lardo, Antonio Stigliano
Endocrinologia Azienda Ospedaliero-Universitaria Sant'Andrea Roma - Sapienza Università di Roma

¹: irene.biondo@uniroma1.it

Introduzione:

Il caso clinico descritto evidenzia quanto sia importante una gestione adeguata del carcinoma corticosurrenalico (CCS) da parte di figure specialistiche esperte. La presentazione clinica della patologia è eterogenea, seppur l'esordio è caratterizzato nel 40-60% dei casi dalla comparsa progressivamente ingravescente di segni e sintomi riconducibili all'ipercortisolismo, con e senza virilizzazione. Fondamentale è la diagnosi precoce, mediante l'esecuzione di esami ormonali e l'integrazione di metodiche di imaging strumentali e funzionali, ed il trattamento adeguato della neoplasia e dei segni e sintomi correlati all'eccesso ormonale.

• Caso Clinico:

A novembre 2021 giungeva presso l'ambulatorio di patologia surrenalica del nostro Ospedale una paziente di 48 anni.

In anamnesi: asportazione laparoscopica del surrene sinistro (febbraio 2020) con esame istologico che evidenziava la presenza di una neoplasia corticosurrenalica ad incerto potenziale di malignità CGa + e vimentina + in alcune aree, melan a +, a inibina +, s100 - Ki 67% max 20%. Riferiva storia di ipertensione arteriosa da circa 8 anni resistente a politerapia farmacologica, e da circa 4 anni comparsa di irsutismo, alopecia, incremento ponderale progressivo ed amenorrea. Gli esami ematici eseguiti prima dell'intervento chirurgico mostravano importante aumento dei valori di DHEAS: 1429 mcg/ml (27-240 mcg/ml) e del Delta 4 Androstenedione: >10 ng/ml (0.2-2.5 ng/ml). Funzionalità ipofisaria nella norma. Elettroliti nella norma. Mancata esecuzione di altri esami ormonali.

La RM addome pre-intervento mostrava la presenza di una lesione espansiva solida e disomogenea di circa 11 cm a livello del surrene sinistro, confermata alla TC con mdc.

3 mesi dopo l'intervento chirurgico la TC addome di controllo risultava negativa e da allora non erano stati eseguiti più controlli.

Giunta presso l'ambulatorio di patologia surrenalica si richiedeva una nuova TC total body che evidenziava la presenza di multipli impianti peritoneali.

Le Figure 1-4 mostrano la TC di controllo eseguita per il follow-up post-intervento: presenza di multipli impianti peritoneali.

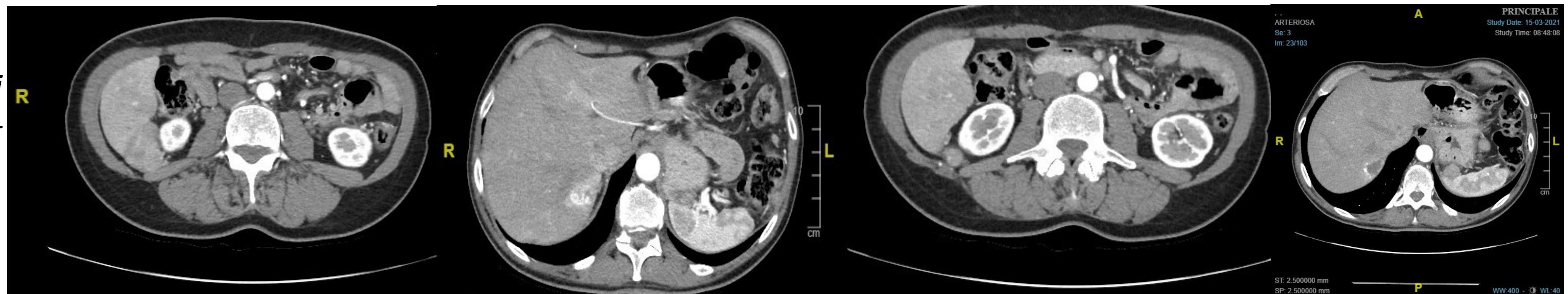


Figura 1

Figura 2

Figura 3

Figura 4

Gli esami ematici mostravano aumento dei valori di 17OHPG, DHEAS e D4 Androstenedione, ACTH (26,5 pg/ml) e cortisolo (372,6 nmol/l). Il programma di trattamento, discusso nel team multidisciplinare, prevedeva la risoluzione dell'ipercortisolismo ed il successivo trattamento con schema di chemioterapia EDP.

Quindi veniva impostata terapia con Mitotane 4 g, Metirapone 1250 mg e Cortone Acetato 75 mg/die.

Dopo circa 80 giorni si assisteva ad una sostanziale remissione dei valori del cortisolo mentre la TC total body eseguita mostrava alcune piccole nodulazioni subcentimetriche in loggia surrenale sinistra con incremento numerico e volumetrico dei multipli impianti peritoneali di cui i maggiori in corrispondenza delle docce lateroconali destra (75x70 mm) e sinistra (53x48mm).

Si decideva pertanto di associare alla terapia medica in atto il trattamento chemioterapico con EDP (Etoposide/doxorubicina/cisplatino).

Dopo 3 cicli di EDP in associazione a Mitotane e Metirapone alla luce di una riduzione significativa delle recidive addominali, discusso il caso nell'ambito del team multidisciplinare, si decideva quindi di sottoporre la paziente ad asportazione chirurgica degli impianti peritoneali.

Dopo circa 3 mesi la TC Total body mostrava ulteriore progressione di malattia.

Discussione

L'asportazione chirurgica completa della neoplasia, affidata a un team chirurgico esperto in patologia surrenalica, rappresenta il gold standard della terapia. La terapia medica per il CCS in stadio avanzato è rappresentata dal mitotane, farmaco adrenolitico approvato per la terapia di questa neoplasia. La chemioterapia, che generalmente segue la monoterapia con mitotane in caso di progressione della malattia, prevede l'impiego di schemi terapeutici tra cui quello più efficace è rappresentato dalla combinazione di etoposide, doxorubicina e cisplatino in associazione con mitotane. Il caso descritto fa il punto sull'adeguatezza nella scelta dell'intervento chirurgico, sul timing del follow up e sulla complessità delle scelte terapeutiche da intraprendere.

Take Home Messages

- La presentazione clinica del CCS è molto eterogenea
- L'iter terapeutico deve essere discusso caso per caso, da parte di un team multidisciplinare che includa l'endocrinologo, il chirurgo, l'oncologo e il radiologo
- L'approccio chirurgico al CCS deve essere eseguito presso centri esperti
- L'asportazione chirurgica deve essere quanto più radicale possibile.